С.А. Рабинович, Ю.Л. Васильев

МЕСТНАЯ АНЕСТЕЗИЯ. ИСТОРИЯ И СОВРЕМЕННОСТЬ

Москва
2016

УДК 616-089.5-031.84
ББК 56.6.54
ISBN 978-5-94566-020-5

С.А. Рабинович, Ю.Л. Васильев
Местная анестезия. История и современность.
Москва, 2016. – 178 с.: ил.

РЕЦЕНЗЕНТЫ

Молчанов И.В. – доктор медицинских наук, профессор, заведующий кафедрой анестезиологии и реаниматологии РМАПО, главный внештатный анестезиолог-реаниматолог Министерства здравоохранения РФ.

Чергештов Ю.И. – доктор медицинских наук, профессор кафедры челюстно-лицевой и пластической хирургии МГМСУ им. А.И. Евдокимова

Воспроизведение фотографий и текстов, опубликованных в данном издании, любыми способами, в полном объеме или фрагментарно, за исключением случаев, установленных законом РФ «Об авторском праве и смежных правах», допускается только с письменного согласия авторов книги и издательства.

© С.А. Рабинович, Ю.Л. Васильев 2016
© Издательство «Поли Медиа Пресс», 2016

ОГЛАВЛЕНИЕ

Введение.....5
Глава 1. Краткий исторический очерк. Медицина Древного мира....9
1.1. Египет 12
1.2. Индия.....12
1.3. Греция 12
1.4. Врачевание в Средние века 13
1.5. Медицина в эпоха Возрождения 16
1.6. Новое время 18
1.7. Выдающиеся отечественные врачи, внесшие значительный вклад в развитие местного обезболивания.....25

Глава 2. Анатомические особенности челюстно-лицевой области....34
2.1. Особенности проведения проводниковой анестезии в челюстно-лицевой области 35
2.1.1. Отверстия и связанные с ними виды периферической проводниковой анестезии на верхней челюсти 35
2.1.2. Отверстия и связанные с ними виды периферической проводниковой анестезии на нижней челюсти 35
2.2. Правила проведения проводникового обезболивания.....35

Глава 3. Неинъекционная анестезия.....37
3.1. Криообезболивание 37
3.2. Аппликационная анестезия 41

Глава 4. Анатомия верхней челюсти и способы ее обезболивания....45
4.1. Инфильтрационная анестезия 46
4.2. Подглазничная, или инфраорбитальная анестезия 47
4.3. Туберальная анестезия 48
4.4. Анестезия небного нерва 49
4.5. Анестезия резцового (носонебного) нерва 51
4.5.1. Внутриротовой метод 51
4.5.2. Внутриносовой, или внеротовой, метод по Ж.-Ф. Годи 52

Глава 5. Анатомия нижней челюсти и способы ее обезболивания.....54
5.1. Особенности иннервации переднего отдела нижней челюсти 55
5.2.1. Подбородочная анестезия по С.Ф. Маламеду 58
5.2.2. Анестезия внутрикостной части подбородочного нерва 60
5.3. Мандибулярная анестезия по П.М. Егорову 61
5.4. Анестезия по методу Георга Гоу-Гейтс 63
5.4.1. Техника выполнения блокады нижнечелюстного нерва по Георгу Гоу-Гейтсу в модификации Рабиновича С.А. и Московца О.Н. (1999).....64
5.5. Анестезия по Вазирани-Акинози 66
5.6. Анестезия по Кадочникову Б.Ф. (1956) 66
5.7. Ретромолярная анестезия 67

Глава 6. Пародонтальные методы обезболивания 69
6.1. Интрасептальная анестезия 71
6.2. Интралигаментарная инъекция 72
6.3. Внутрикостная анестезия 76

Глава 7. История инъекционного обезболивания 78
7.1. История появления шприца и иглы 79
7.2. Изобретение карпульной технологии 88
7.3. История внедрения инъекционных методов лечения в практику 89
7.4. Изобретение одноразовых шприцев 93

Глава 8. Современный инструментарий 97
8.1. Безыгольные инъекторы 98
8.2. Одноразовые стоматологические картриджные (карпульные) шприцы 99
8.2.1. Одноразовые карпульные инъекторы для пародонтальных методов обезболивания 101
8.2.2. Российский одноразовый карпульный шприц 102
8.3. Инъекционные иглы 104
8.3.1. Стоматологические иглы 107
8.3.2. Утилизация игл 110
8.3.3. Аппараты для деструкции инъекционных игл 112

Глава 9. Современные местные анестетики 116
9.1. Особенность лидокаинсодержащих местных анестетиков 118
9.2. Мепивакаинсодержащие местные анестетики 118
9.3. Артикаинсодержащие местные анестетики 119
9.4. Противопоказания и ограничения к использованию местных анестетиков 121

Глава 10. Обеспечение безопасности местной анестезии 125
10.1. Аспирационая проба 125
10.2. Прием пациентов с сопутствующей патологией 127
10.2.1. Особенности приема пациентов, страдающих сердечно-сосудистыми заболеваниями 129
10.2.2. Прием пациентов, страдающих эндокринными нарушениями . 131

Глава 11. Ошибки при проведении местной анестезии 133
11.1. Осложнения местного характера. 133
11.1.1. Внутрисосудистое введение местноанестезирующего препарата 133
11.1.2. Отлом инъекционной иглы 134
11.1.3. Повреждение нерва 135
11.1.4. Ошибочное введение отличного от местноанестезирующего раствора препарата 137

11.1.5. Несоблюдение индивидуальных особенностей челюстно-лицевой области 137
11.2. Осложнения общего характера 139
11.2.1. Обморок 139
11.2.2. Коллапс 140
11.2.3. Кардиогенные осложнения 140
Приступ стенокардии 140
Острый инфаркт миокарда 141
Кардиогенный шок 142
Гипертонический криз 143
11.2.4. Синдром гипервентиляции 144
11.2.5. Обструкция дыхательных путей инородными телами 144
11.2.6. Гипо- и гипергликемия 145
Гипогликемия 145
Гипергликемия 146
11.2.7. Аллергические реакции 146
11.2.7.1. Аллергические реакции неме дленного типа 147
11.2.7.2. Аллергические реакции замедленного типа 147
11.2.8. Профилактика и лечение аллергических реакций 148

Глава 12. XXI век – время новых технологий 149
12.1. Применение автоматизированных инъекторов в стоматологии 149
12.2. Инъекторы для внутрикостной анестезии 156

Заключение 167

Список литературы 168

ВВЕДЕНИЕ

На протяжении XX века видные советские и российские стоматологи поднимали вопросы неразрывной связи стоматологической анестезиологии с анатомо-топографическими особенностями челюстно-лицевой области. Изучение анатомии в целом, а головы и шеи в частности, должно проходить параллельно с изучением той или иной патологии.

Цель нашей работы – еще раз подчеркнуть значение анатомии для проведения местной анестезии, рассмотреть факторы, значимые для выбора конкретного способа обезболивания и фармакологического препарата.

«Мне часто приходилось водить рукой хирургов, мало изощренных в анатомии, и тем спасти их от публичного позора», – писал в своем трактате «О назначении частей человеческого тела» великий врач древности Клавдий Гален (Рис. 1).

Рис. 1. Клавдий Гален (129-200)

Говоря о местном обезболивании в стоматологии, которое связано со второй и третьей ветвями тройничного нерва, нельзя не вспомнить о том, что именно Гален дал описание семи пар черепно-мозговых нервов. Первой парой он считал самые мягкие глазные нервы (nn. optisi), переходящие в сетчатую оболочку, что совершенно правильно. Зрительные бугры мозга, по наблюдению Галена, являются началом зрительных нервов. Перекреста хиазмы он не отмечает, а описывает хиазму как соприкосновение нервов. Второй парой являются глазодвигательные нервы (nn. oculomotorii). Гален считал, что они снабжают все мышцы глаза, которых он насчитывал семь в каждой глазнице. Третья пара – тройничные нервы (nn. trigemini); как и его предшественник, анатом Марин, Гапен считал, что они состоят из двух ветвей, а третью ветвь оба они относили к глазничной ветви (nil. ophthalmici). Четвертой парой Гален назвал верхне- и нижнечелюстные нервы (ветви тройничного нерва). Пятой парой, так же как и Марин, Гален считал слуховой и лицевой нервы (п. acusticus и п. facialis), принимая их за единый нерв, хотя Галеп подробно описал их вместилище – костный канал каменистой части и шило-сосцевидное отверстие височной кости. Шестой парой Гален называл блуждающие нервы. Он обстоятельно описал весь ход блуждающих нервов (nn. vagi), их возвратные ветви, грудные и желудочные ветви. Гален описывал участие возвратной ветви блуждающего нерва в воспроизведении голоса и доказал это на эксперименте. Седьмой парой Гален считал подъязычные нервы (nn. hypoglossi) и спинномозговые нервы, которых он насчитал 58. Он подробно и правильно описал их, включая и диафрагмальные нервы, связанные с восемью шейными нервами.

Анатомию человека Галену удавалось изучать на трупах убитых на войне, на телах осужденных на съедение дикими зверями, при исследовании ран гладиаторов и на трупах тайно рожденных младенцев, выброшенных на улицу. Трудность добывания человеческих трупов и их исследования являлась причиной многих ошибок Галена в описаниях органов человеческого тела.

Переоценить значение анатомии трудно. Здесь вспоминаются слова учителя Пирогова Н. И., врача-анатома Мухина Е. О., который эпиграфом к своему учебнику «Курс анатомии», вышедшей в печать в 1812 году, выбрал фразу «Врач

Рис. 2. Ефрем Осипович Мухин (1766-1850)

не анатом не только бесполезен, но и вреден для больного» (Рис. 2).

В 1885 году известный отечественный топографоанатом и хирург Александр Алексеевич Бобров сказал: «Бояться нужно не того хирурга, который бывает в анатомическом театре, а того, который там не бывает!» Если отталкиваться от этих слов, то можно прийти к неутешительным выводам о том, что чем старше по курсу становится студент-стоматолог, тем больше он забывает об анатомических особенностях той области, в которой ему предстоит работать. Чем больше стаж врача, тем уже делается его кругозор, в рамки которого не входят многие анатомические образования, лишь опосредованно связанные с зубочелюстной системой.

О важности знаний синтопии органов челюстно-лицевой области по отношению к проводимому вмешательству начали говорить в середине XVIII века. В 1909 году, в книге «Хирургия практического врача» под редакцией профессора Lessera E., появился большой раздел, посвященный лечению заболеваний полости рта и челюстно-лицевой области с учетом особенностей расположения органов головы и шеи, а также особенностей крово- и нервоснабжения таковых.

В 1967 году увидела свет книга Фраучи В. Х. «Топографическая анатомия и оперативная хирургия головы и шеи», сквозь страницы которой следует постулат о том, что именно высокий уровень анатомической подготовки позволяет врачу увидеть ранние признаки заболевания, которые выражаются в отклонениях от нормального строения, создать правильные представления о картине болезни, проводить эффективное лечение, использовать анатомические критерии как для обезболивания и оценки лечения, так и для осуществления мер профилактики.

Обширные анатомические исследования Вайсблата С. Н. (1930-1950) позволили систематизировать и уточнить варианты аномалий расположения тройничного нерва и его взаимосвязь с лицевым нервом с точки зрения предупреждения осложнений, связанных с их травмами. Благодаря работам Егорова П. М. в стоматологическую практику активно внедрились способы обезболивания на нижней челюсти, безопасность, эффективность и простота воспроизведения которых по сегодняшний день остаются актуальны.

Большой вклад в развитие стоматологической анестезиологии внес Бизяев А. Ф., труды которого посвящены разработке метода комбинированного местного обезболивания, основанного на концепции биоэнергетической коррекции степени выраженности психоэмоционального стресса при стоматологических вмешательствах в условиях поликлиники.

По оценкам Всемирной организации здравоохранения (ВОЗ), заболеваниям зубочелюстной системы подвержено 93% населения, что обусловлено большой функциональной нагрузкой на эту систему, а также ее доступностью для самых разнообразных внешних воздействий: механических, температурных, химических раздражителей, патогенной микрофлоры. В связи с этим потребность в стоматологической помощи на сегодняшний день остается высокой. По данным Стоматологической ассоциации России, ежегодно стоматологическая помощь оказывается в нашей стране в объеме около 150 млн посещений.

Несмотря на успехи, достигнутые в анестезиологии, даже самые совре-

менные методы и средства общего и комбинированного обезболивания не в силах вытеснить местную анестезию при проведении амбулаторных стоматологических вмешательствах из-за простоты ее выполнения, безопасности и эффективности (Рабинович С. А., Московец О. Н., 2009).

В связи с этим, использование способов обезболивания, позволяющих безболезненно и с минимальным дискомфортом для пациента и врача провести стоматологические вмешательства, приобретает особую актуальность.

На кафедре обезболивания в стоматологии МГМСУ им. А.И. Евдокимова разработана современная концепция местной анестезии, при которой отдельные компоненты объединены в целостные технологии, обеспечивающие высокую эффективность, безопасность и прогнозируемость местного обезболивания в амбулаторной стоматологической практике.

Необходимо отметить, что внедрение современных высокоэффективных технологий обезболивания происходило в России не постепенно, этап за этапом, как на Западе, а стремительно, «обвально», в течение последних двух десятилетий, что связано с резким изменением экономических отношений в стране. На отечественном стоматологическом рынке в начале 1990-х годов появилось большое количество новых препаратов, инструментов и материалов, освоить методику применения которых самому врачу бывает трудно. Поэтому на передний план вышли вопросы образования и внедрения новых технологий (в первую очередь, карпульных) в повседневную практику врачей-стоматологов, даже в самых отдаленных районах нашей необъятной Родины.

Местное обезболивание – основной метод устранения болевых ощущений при лечении стоматологических заболеваний. Данное утверждение основывается на технической простоте, надежности и относительной безопасности метода. Эффективная и безболезненная анестезия позволяет врачу-стоматологу качественно провести лечение, создает психофизиологический комфорт как для пациента, итак и для самого врача, вызывает у пациента доверительное отношение к врачу, к клинике. В настоящее время к анестезии в стоматологии предъявляются повышенные требования. Анестезия должна быть предсказуема, то есть врач, выполняющий анестезию, должен быть уверен, что анестезия подействует на каждого пациента и обезболивание будет достаточно глубоким, анестезия должна длиться достаточно долго, столько, сколько этого требует проведение стоматологического вмешательства. Желательно, чтобы эффект анестезии проявился как можно быстрее и чтобы анестезия была безопасна для пациента. Очень важно, чтобы сама инъекция была безболезненной.

Современная технология обезболивания, по нашему мнению, включает:

1. Знание и практические навыки по фармакологии, анатомии, анестезиологии, геронтологии, педиатрии и т.д.
2. Местноанестезируещие растворы.
3. Способы обезболивания. Необходимо выбирать наиболее простые, эффективные и безопасные из них.
4. Современные инъекторы (шприцы, иглы, технологии утилизации, стерилизации и т.д.).

В процессе совершенствования технологии местного обезболивания в стоматологии шприцы подверглись самым наибольшим изменениям. В настоящее время на отечественном стоматологическом рынке появилось большое количество новых разнообразных инъекторов, некоторые даже шприцами, в традиционном значении данного слова, назвать трудно. Освоить методы применения «новинок» порой врачу-стоматологу самому бывает трудно. Изучение многих современных инъекторов еще не вошло в образовательные программы. Мы надеемся, что наша монография будет способствовать изучению данного раздела стоматологической анестезиологии как студентами стоматологического факультета, так и в последипломном образовании врачами-стоматологами различных специализаций.

ИРАИС

Лучшие технологии для стоматологов

Аппарат для общей анестезии

«Respekt–Plus»

Наркозный аппарат №1 в стоматологии

Удобный, надежный, функциональный

Преимущества:

1. Для детской и взрослой стоматологии (Севофлюран)
2. Швейцарские комплектующие
3. Дешевле импортных аналогов
4. Разные комплектации на выбор
5. Экономичное сервисное обслуживание

Обучение анестезиологов.
Продажа оборудования и расходных материалов.

Ксеноновые ингаляции – инновация в стоматологии!

Безопасная седация, обезболивание и профилактика неотложных состояний

Одобрено Стоматологической Ассоциацией России

Обучение стоматологов.
Продажа оборудования и расходных материалов.

Институт Развития Инновационной Стоматологии

г. Люберцы, Октябрьский пр., д. 15, оф. №2
Тел. 8 (495) 640-08-66; e-mail: irais.market@yandex.ru; www.irais.ru

Глава 1. КРАТКИЙ ИСТОРИЧЕСКИЙ ОЧЕРК. МЕДИЦИНА ДРЕВНЕГО МИРА

Еще врачи древности были озадачены поиском средства, способного уменьшить боль, сопровождающую любое хирургическое вмешательство. Но несмотря на успехи астрологии, алхимии и философии, вплоть до XVIII века находил широкое распространение в практике оглушающий удар, который следовало использовать при любых хирургических работах.

1.1. ЕГИПЕТ

Главным и наиболее достоверным сведениям об истории Древнего Египта и его медицины мы обязаны, прежде всего, трудам Манефона. Этот древнеегипетский историк и жрец из города Себеннита в египетской Дельте, жил предположительно во времена правления в Египте эллинистической династии Птолемеев, в конце IV – первой половине III веков до н. э. Одним из главных его трудов можно считать «Историю Египта», где подробно были расписаны все этапы жизни египтянина, описан пантеон богов и правила жизни. Среди множества страниц находятся и те, которые касаются медицины.

Печальным свидетелем того, что кариес зубов может стать причиной смерти, является описание гибели женщины-музыканта Дедматесанх, жившей в середине IX века до н.э. Описания язв и гниения челюстей могут быть поняты нами как абсцедирующая форма остеомиелита, что и было подтверждено в ходе рентгенологического исследования мумии в 1978-м и 1984 годах. Было выявлены массивные дистрофические и воспалительные повреждения тканей пародонта, особенно нижней челюсти, а также выявлены множественные очаги деструкции костной ткани в зубах обеих челюстей, преимущественно на верхней челюсти. Причем в пяти зубах были обнаружены обширные корневые кисты, проникшие в верхнечелюстные пазухи. Исследования показали следы гнойного расплавления во всех околоносовых пазухах.

Еще об одном важном письменном свидетельстве наличия в Древнем Египте профессии зубного врача говорит историк медицины Смирнова Т. С. На одной из стен гробницы визиря и главного архитектора царя V династии Нефериркара Какаи, жившего в 2475-2465 годах до н. э., была найдена надпись, содержавшая в себе имя Херактат. К сожалению, длительный поиск не дал других данных о деятельности этого человека, кроме однократного его упоминая. Но и самое это свидетельство указывает на высокий уровень культуры египтян.

Отсутствие точных формулировок и дат объясняется тем, что оригинал трактата «История Египта» до нас не дошел, у историков есть тексты, изложенные позднесредневековыми авторами (Носовский Г. В., 2002) (Рис. 3).

Большой интерес представляет собой папирус Эребса (датируется примерно 1500 годом до н. э.), обнаруженный в Фивах в 1872 году, который является «Большой Египетской медицинской энциклопедией». Этот документ был найден немецким египтологом и писателем

Рис. 3. Папирус Эребса

К СОДЕРЖАНИЮ

Георгом Эребсом и приобретен им для Лейпцигского музея.

Папирус Эребра представляет собой сборник 900 рецептов для составления лекарств от болезней пищеварительной, бронхо-легочной, кардио-васкулярной систем, органов зрения, слуха и обоняния, а также для инфекционных поражений и глистных инвазий. Состоит из 108 листов, общая длина документа составляет 20,5 м. В качестве лекарственных форм египтяне применяли примочки, мази, микстуры, пластыри, клизмы и многие другие.

В качестве основных ингридиентов использовали молоко, мед, пиво, воду из священных источников, а также растительные масла. Для лечения магических болезней, а также длительных и изнуряющих недугов применяли сложные лекарства, которые могли содержать в себе до 40 компонентов. В состав лекарств, по данным М. Меркулова (1998), входили растения (лук, гранат, алоэ, виноград, финики, снотворный мак, лотос, папирус), минеральные вещества (сера, сурьма, железо, свинец, алебастр, сода, глина, селитра), а также части тела различных животных. Вот пример прописи мочегонного средства: пшеничной крупы – 1/8, плодов шед – 1/8, охры – 1/32, воды – 5 частей. Готовить лекарство рекомендовалось ночью и пить четыре дня.

При зубной боли предписывалось получить сок травы Диа-Диа (под этим названием в Египте знали мандрагору), смешать ее в равных пропорциях с горячей водой и сделать из нее глиняную повязку при болях в челюстях и деснах, накадывая трижды в день. Собирать траву рекомендовали вечерами на восходящей луне.

Там же мы находим рецепт для пломбирования зуба: взять пыль от мельничного жернова, охру, мед и перемешать. Хранить в маленьких горшочках и вводить в зуб при болях.

Прием некоторых лекарств сопровождался магическими обрядами в виде заклинаний и заговоров.

В годы Второй мировой войны во время бомбардировок Лейпцига папирус сильно пострадал. Из 108 разделов списка уничтожены 28, еще четыре сохранились лишь фрагментарно. Но, к счастью, все они к этому времени были тщательно изучены, расшифрованы и сфотографированы (Papyrus Ebers, 1937 translation).

Другим свидетелем медицинского искусства является древнегреческий философ, историк и путешественник Геродот, живший около 484-425 гг. до н. э. Ему принадлежит полномасштабный трактат «История», охватывающий Вавилон, Ассирию, Египет, Малую Азию, Геллеспонт, Северное Причерноморье, Балканский полуостров от Пелопоннеса до Македонии и Фракии. Этот труд содержит в себе данные не только об истории, но и о географии, культуре, традициях, быте, то есть является полноценной энциклопедией в том виде, как понимаем это мы. Но на фоне очевидных плюсов есть и минусы, связанные с источниками сведений (многое в трактате написано со слов или пересказов представителей высших каст) и интерпретацией фактов с точки зрения верующего эллина, которым был Геродот.

Одним из преимуществ, бесспорно, является присутствие исторической критики, которую автор периодически проводит, опираясь на свой опыт.

Врачебная деятельность в Древнем Египте подчинялась строгим моральным нормам. Соблюдая их, врач ничем не рисковал, даже при неудачном исходе лечения. Однако нарушение правил жестоко каралось вплоть до смертной казни.

Геродот приводит такое свидетельство: «Персидский царь Кир II Великий просил у фараона Амасиса прислать ему „лучшего в целом Египте» глазного врача. Врачебное искусство разделено в Египте таким образом, что каждый врач излечивает только одну болезнь. Поэтому у них полно врачей: одни лечат глаза, другие – го-

К СОДЕРЖАНИЮ

Рис. 4. Фрагмент папируса Смита

лову, третьи – зубы, четвертые – желудок, пятые – внутренние болезни».

Каждый египетский врач принадлежал к определенной коллегии жрецов. Больные обращались не непосредственно к врачу, а в храм, где им рекомендовали соответствующего врача. Гонорар за лечение выплачивался храму, который содержал врача.

Еще одним доказательством высокого уровня развития египетской медицины является папирус Эдвина Смита, датированный XVI веком до н. э (Рис. 4).

На ленте длиной 4,68 м запечатлена анатомия и хирургия древних египтян, описаны 48 случаев травматических повреждений черепа, мозга, шейных позвонков, грудной клетки и позвоночника и методы их исцеления. Лечение некоторых болезней было явно безнадежно, сведения о них имели для врачей только теоретическое значение. Среди такого рода сведений – древнейшее описание паралича верхних и нижних конечностей с потерей речи и слуха в результате травматического повреждения мозга. Много места занимает описание ран и травм, полученных в сражениях, вывихов и переломов. На кровоточащую свежую рану накладывали кусок сырого мяса, затем края ее сшивали при помощи игл и ниток. Гноящиеся раны присыпали хлебной или древесной плесенью.

Документ содержит в себе большое количество наставлений, среди которых интерес заслуживает «Наставление относительно вывиха челюсти».

Перелом нижней челюсти, по данным З.К. Башурова (2012), с лихорадкой рассматривается как недомогание, не подлежащее лечению. «Если вы обследуете больного с вывихом нижней челюсти, и его рот открыт, то надо положить большие пальцы на концы ветвей нижней челюсти, а обе ладони под подбородком, и таким образом вправить вывих».

В этом же папирусе прописана тактика врача того времени: «Нас трое: ты, я, твой врач, и болезнь. Если мы с тобой возьмемся за болезнь, она останется одна и отступит» и «Тот, кто ложью хочет лишить тебя ответственности за самого себя, за свою судьбу, за свою болезнь, свою смерть, делает тебя слабее».

Однако существует более древний свидетель торжества медицины Древнего Египта, написанный, примерно, в 1900 году до нашей эры.

Но самым древним и убедительным свидетелем является Кахунский папирус, датированный примерно 1850 годом до н.э. Он посвящен описанию женских болезней, акушерским проблемам. Имеются в нем и фрагменты о лечении животных. В столь же древнем папирусе из Рамзессума даются советы по гинекологии и лечению так называемой «негибкости» членов (Рис. 5).

В этом тексте любопытным для нас является запись о пятом случае

Рис. 5. Фрагмент медицинского папируса эпохи Нового царства (1550-1050 гг. до н.э.). Лувр, Париж

К СОДЕРЖАНИЮ

(строки 15-20), где проводится связь зубов с другими органами человека. Таким образом, можно сказать, что междисциплинарный подход к клинике стоматологических болезней начался в Древнем Египте: «Лечение женщины, которая чувствует боль в зубах и челюстях, которая даже не может открыть рот... Тебе следует сказать следующее: это раздражение матки... Тебе следует сделать относительно этого: после того как произведешь окуривание ее ладаном и жиром, сжигаемыми на сковородке, влей в ее вульву мочу осла-производителя, отстоявшуюся в течение дня. В том случае, если женщина чувствует боли в животе от пупка до поясницы, то это колики».

1.2. ИНДИЯ

В основе древнеиндийской медицины лежит изучение окружающей природы и применение полученных знаний для облегчения страданий больного.

Наибольшего совершенства искусство врачевания («аюрведа» – учение о долгой жизни) достигло в классический период истории древней Индии (вторая половина I тысячелетия до н. э. – первая половина I тысячелетия н. э.), когда центр древнеиндийской цивилизации переместился в долину реки Ганг. В конце этого периода были записаны выдающиеся памятники аюрведической литературы «Ча-рака-самхита» и «Сушрута-самхита». Первая посвящена лечению внутренних болезней и содержит сведения более чем о 600 индийских лекарственных средствах. Вторая – трактат о хирургии, где описано более 300 операций, свыше 120 медицинских инструментов и более 650 лекарственных средств. Ее автор – выдающийся врач древности Сушрута – считал хирургию «первой и лучшей из всех медицинских наук, драгоценным произведением неба и верным источником славы».

Однако в отношении зубов и болей полости рта врачи Древней Индии не искали сложных методов и средств, справедливо понимая, что затяжные страдания изнуряют больного.

До нас дошли рекомендации по иссечению «наростов» над зубами мудрости и твердым небом. Но если опухоль возникала на деснах или языке, то ее рекомендовалось прижигать раскаленным металлом. Для этой процедуры хирург применял железный зонд с округлым и плоским концом, который предписывалось нагревать докрасна. Помимо металлического, применялось прижигание раскаленными жидкостями, нагретыми до точки кипения. Часто применяли мед, масло или воск.

При воспалении Сушрута предписывал пускать крови и ставить пиявок для облегчения страданий и обновления крови.

1.3. ГРЕЦИЯ

Медицина Древней Греции и ее прославление во многом обязаны Гиппократу, вошедшему в историю под многими именами, одно из которых – отец медицины. Его именем названы симптомы, приемы, виды лечебных повязок. Его именем клялись

Рис. 6. Гиппократов корпус

К СОДЕРЖАНИЮ

врачи, присягая на верность своему ремеслу (Рис. 6).

Большой интерес представляет трактат «О прорезывании зубов», в котором Гиппократ выдвигает теорию о природе болезни зубов: существует естественная предрасположенность или унаследованная слабость.

В этом тексте можно найти несколько описаний зубной боли и методов ее лечения. Необходимо отметить, что центром учения Гиппократа был рационализм и отсюда следует некоторая жесткость методов, которые он применял. Так, при сильной зубной боли отец медицины советовал прижигать воспаленный нерв раскаленным железом до полного стихания болей: «В случае зубной боли, когда зуб шатается и рассыпается, его следует извлечь. Если зуб не шатается и не рассыпается, но все равно болит, его следует иссушить прижиганием».

Хирургические методы лечения болезней зубов Гиппократ считал наиболее эффективными и простыми, о чем свидетельствует пропись: «...каждый может обращаться с щипцами для удаления зубов, потому что способ использования их прост и очевиден».

Древнегреческий врач опасался воспалительных процессов и болей, связанных с расплавлением челюстей. Страдания своего пациента он описал так: «У Кардия, сына Метродора, от зубной боли началась гангрена челюсти и сильное воспаление губ, вытекало много гноя, и выпадали зубы».

В этом же трактате о зубах можно встретить и развитие теории о гангрене зуба: «Появляющаяся при гангрене зуба сильная лихорадка или бред смертельны...».

В финале хотелось бы указать и на причину страданий, которую Гиппократ справедливо видел в воспалении, описанном в трактате «О болезнях»: «Боль происходит от слизи, собирающейся под корнем зуба. Зубы портятся и разрушаются частью от слизи, частью от еды, если они от природы слабы или неправильно расположены во рту».

Известны также и прописи, касавшиеся лекарственных трав, применяемых при зубной боли. Сохранился рецепт врача Архигенеса, жившего в I веке н.э. Он часто использовал в своей практике белену: семена ее сжигали, а дым вдыхали. От жара некоторые семена раскрывались и пускались с рост. Ростки выглядели как небольшие червячки – отсюда, возможно, и возник миф о зубной черве, поедающем внутренности и являвшемся причиной всех болей зубов. Этот миф продержался в Европе вплоть до XIX столетия.

1.4. ВРАЧЕВАНИЕ В СРЕДНИЕ ВЕКА

Если зубные страдания в Древнем мире были окутаны повязками из одурманивающих трав, выжжены каленым железом и просто удалены, то в Средние века все началось с боли у здорового ради исцеления тысячи страдальцев.

Все началось в Александрии, в III веке нашей эры. Здесь уместно указать на распространенную ошибку: считается, что Аполлония жила в период правления римского императора Флавия Клавдия Юлиана, именуемого также Юлианом Отступником. Однако годы его жизни приходятся на 331-363, что почти на сто лет позже событий, связанных с мучениями Александрийской девы. Если посмотреть историю римских правителей, то год смерти святой Аполлонии совпадает с периодом правления двух императоров.

Первым стоит имя Марка Юлия Филиппа, более известного, как Филипп I Араб (римский император 244-249 гг.). Исторические данные противоречивы и в некоторых упомянуты данные о том, что Филипп I Араб назывался также «первый император-христианин», однако дошедшие до нас монеты того времени несут на себе языческие символы. Последние его годы были омрачены болезнями и немощью и, возможно, отсутствие документально подтверж-

К СОДЕРЖАНИЮ

денных гонений на христиан позволило говорить о его к ним лояльности.

Однако более вероятным является период правления Гая Мессия Квинта Траяна Деция, взошедшего на римский престол в 249 году и начавшего агрессивную антихристианскую политику, во многом, по свидетельствам историков, по причине ненависти к Филиппу I и его скрытому христианству.

Важным свидетельством в пользу определения периода мученичества святой Аполлонии Аликсандрийской является изданный не позже января 250 года (скорее всего, еще в конце предыдущего года) [Wittig K. Decius. Paulys Real-Encyclopedie der classischen Altertumswissenschaft. Vol 5. – Stuttgart, 1932. – P. 1244-1284] специальный указ, согласно которому каждый житель империи должен был публично, в присутствии местных властей и специальной комиссии, принести жертву и отведать жертвенного мяса, после чего получить специальный документ (лат. libellus), удостоверявший этот акт [31]. Отказавшиеся от жертвоприношений подвергались наказанию, которым могла быть даже смертная казнь [Циркин Ю. Б. Император Деций: попытка возрождения Рима (рус.). Исследования и публикации по истории античного мира. – 2009]. Оригинальный указ Деция утерян, но в распоряжении историков есть свидетельства Евсевия и Лактанция, сохранившиеся до нашего времени.

В послании епископа Александрии Дионисия антиохийскому епископу Фабию (265 г.) рассказывается об Аполлонии, которая была дочерью видного александрийского чиновника, рано принявшей христианство и служившей в церкви. Когда в городе начались волнения, она осталась утешать тех немногих, кто не смог бежать от преследователей. Она ожидала свои мучения с радостью, проповедуя и обращая многих людей в христианство (Рис. 7).

«Преследование у нас началось не с царского указа, а на целый год раньше,

Рис. 7. Святая Аполлония, картина Франсиско де Сурбаран (около 1631)

когда какой-то пророк и виновник бедствий этого города – кто бы он ни был – стал возбуждать и натравливать на нас языческую толпу, разжигая их родное суеверие... Язычники схватили также Аполлонию, дивную старушку-девственницу, били по челюстям, выбили все зубы; устроили за городом костер и грозили сжечь ее живьем, если она заодно с ними не произнесет кощунственных возгласов. Аполлония, немного помолившись, отошла в сторону, прыгнула с разбега в огонь и сгорела», – так свидетельствует Евсевий Кесарийский в своей книге «Церковная история».

Случилось это 9 февраля 248 (249) года, и этот день установлен в ее память, а все страдающие от зубной боли обращаются к ней с возгласом «Sancta Appolonia, ora pro nobis».

Страдания и христианский подвиг Аполлонии так поразили ее современников и потомков, что родилась легенда о том, что стоит только произнести имя Аполлонии, помолиться ей – и зубная боль утихнет. В 300 году Аполлония была канонизирована как святая мученица. Уместно отметить, что правильным будет говорить об Аполлонии Александрийской, святой неразделенной церкви, поскольку Великая Схизма произошла лишь в 1054 году.

В наши дни 9 февраля отмечается стоматологами всего мира не зависи-

К СОДЕРЖАНИЮ

мо от национальности и вероисповедания, как Всемирный день стоматолога при поддержке FDI и Всемирной организации здравоохранении.

Если знания врачей Древнего мира об анатомии человека были довольно-таки обширны, то в Средние века, к сожалению, представления об устройстве человеческого тела были скудны и неполноценны.

В ранние годы лучшими врачами, особенно хирургами, было духовенство. Объяснялось это просто: имелся доступ к медицинской литературе, написанной в Греции, Египте, Индии. «Монастырь без книжного шкафа словно крепость без арсенала», – гласит латинская пословица тех лет.

Однако IV Латеранский собор в 1235 году запретил духовенству заниматься хирургией, на том основании, что церкви противно пролитие крови. Поэтому хирургия была выделена из медицины и перешла в руки цирюльников. (Федоровский Гж, 1975.) Интересным еще представляется тот факт, что папа Иннокентий III на этом же соборе санкционировал деятельность инквизиции (Рис. 8).

В год окончания собора в Каталонии рождается прославленный ученый и врач Арнольд де Вилла Нова

Рис. 8. Портрет Арнольда де Вилла Новы в Нюрембергской хронике (1439)

(1235-1311). Будучи преподавателем в Монпелье, он пишет интересную книгу – «Бревиарий», представляющую собой заметки по практической терапии. Он первым пытался применить для лечения человека химическое вещество, изучал явления старения организма, а также интересовался вопросами гигиены и диетики. В начале XIV столетия на основе дидактической поэмы «Цвет медицины Салерно» он составил небольшую книгу «Салернский кодекс здоровья», посвященную, в основном, диетическому питанию и методам профилактики заболеваний. В книге собраны ценные сведения о лекарственных свойствах растений и плодов.

Приведем некоторые из его записей, объясняя современный взгляд на лекарственные растения и уместность их применения.

«Хмель, как и боль (головную) пурпурная гонит фиалка». «Тяжесть снимает она и падучей больных исцеляет» (гл. 61). Этот рецепт встречается часто не только на страницах хроник, но и в художественной литературе, а также в рецептах народной медицины. Настои из фиалки пурпурной применяли при различных болях, в том числе при острой зубной боли, капая в зуб свежевыжатый сок.

Сегодня известно, что фиалка лекарственная обладает слабым желчегонным, противовоспалительным, антисептическим, бронхолитическим, отхаркивающим и спазмолитическим свойствами. Благодаря богатому составу (флавоноиды, рутин, сапонины, инулин, виолин, витамин С, салициловая кислота, слизь, каротиноиды и т. д.), это лекарственное растение справедливо занимает свое место в современной фитотерапии.

«Не откажись белену вместе с ладаном сжечь благовонным». «Дым заклубится густой и зубную он боль успокоит» (гл. 75). Использование белены восходит к древнегреческим практикам, а применение ладана объяснялось влияние христианства. Высоким содержа-

К СОДЕРЖАНИЮ

нием в листьях растения алкалоидов атропина и рутина можно объяснить лекарственный эффект настоев и мазей на ее основе. Однако важно предупредить об опасности самостоятельного применения растения для самолечения в связи с его высокой ядовитостью.

В своем втором труде «Ода о травах» Арнольд подробно описывает лекарственные свойства трав, органы-мишени и правила применения. Так, например, мы находим, что полынь: «Опухоль под языком вместе с медом она исцеляет». Не обошлось без советов по обезболиванию, написанных довольно подробно с указанием температуры приготовления, а также температуры потребления и места остужения отвара:

«Лучше, однако, полынь,
коль отваришь с водой дождевою
И перед самым принятьем
остудишь под небом открытым,
Так при различных болезнях
отвар из нее помогает,
Примешь ты этот отвар -
непомерную боль успокоишь».
«Если же часто траву растирать
ты возьмешься зубами,
Вспухшие так успокоишь
и кровью налитые десны;
Так и при боли зубной
подорожник нередко полезен».

Спустя 50 лет выходит в свет (1363 г.) книга французского хирурга Ги де Шолиака «Большая хирургия», где можно найти несколько глав, посвященных стоматологии.

Если обратиться к биографии автора, то о его молодых годах известно мало. Родился он в 1298 году в графстве Прованс и, если верить легендам, чудесным образом смог вылечить перелом ноги дочери барона де Мерер, который в знак благодарности оплатил учебу будущего хирурга в университете Тулузы (Рис. 9).

Рис. 9. Ги де Шолиак (1298-1368). Неизвестный автор

1.5 МЕДИЦИНА В ЭПОХУ ВОЗРОЖДЕНИЯ

Прошло чуть менее 200 лет с момента написания «Салемского кодекса здоровья», чтобы накопленные знания кто-то объединил, синтезировав алхимию и медицину. Таким человеком стал Филипп Ауреол Теофраст Бомбаст фон Гогенгейм. Он родился в 1493 году в городке Эг, на территории современной Швейцарии.

К 16 годам Теофраст знал основы хирургии, терапии и хорошо ориентировался в основах алхимии. В 16 лет он навсегда покидает дом и уезжает учиться в Базельский университет. После этого, в Вюрцбурге, у аббата Иоганна Тритемия, одного из величайших адептов магии, алхимии и астрологии, Гогенгейн изучал древние тайные учения. Университетское образование Теофраст получил в Ферраре, здесь же был удостоен степени доктора медицины (Рис. 10).

В силу интересов Теофраста, его можно считать основоположником ятрохимии – науки, стремившейся поставить химию на службу медицине и ставившей своей главной целью приготовление лекарств.

Увлекаясь римской историей и ее медициной, в особенности трудами Цельса, энциклопедиста и знатока лекарств I века до н.э., Теофраст берет себе сочиненный им самим псевдоним, под которым вошел в историю, – Парацельс, что значит «превзошедший Цельса».

К СОДЕРЖАНИЮ

Рис. 10. Квентин Массейс. Парацельс (прибл. 1525)

По свидетельству Ван Гельмонта, в 1521 году Парацельс прибыл в Константинополь и получил там философский камень. Адептом, от которого Парацельс получил этот камень, был, как упоминается в книге Aureum vellus (золотое руно – лат.) (напечатанной в Роршахе в 1598 году), некий Соломон Трисмозин, или Пфайфер, соотечественник Парацельса. Говорится, что этот Трисмозин обладал также универсальной панацеей; утверждают, что в конце XVII века он был еще жив: его видел какой-то французский путешественник.

«Никогда горячая болезнь не лечится чем-то холодным, а холодная – чем-то горячим. Но происходит так, что подобное лечит подобное, – писал Парацельс. – Все есть яд, и ничто не лишено ядовитости; одна только доза делает яд незаметным».

В этих словах можно найти отголоски гомеопатии, утверждающей, что «подобное лечится подобным». Но время этой науки еще не настало, а нам остается только прочесть одну из рецептурных прописей Парацельса, которую он советовал всем на случай неясных болей и больных зубов.

При варении пива Парацельс рекомендовал добавлять семена белены, а свежеполученный напиток использовать исключительно в лечебных целях. Особенно отмечал он важность температуры напитка, поскольку подогретое пиво считалось лекарством.

По данным Воронова Д.Ф. (2013), определенный интерес представляет поэма «О свойствах трав», которая была впервые напечатана в 1477 году в Неаполе печатником Арнольдом де Брукселлой круглым шрифтом без пагинаций. Второе издание поэмы вышло в Милане в 1482 году. До конца XV столетия появляется еще несколько изданий поэмы, большей частью без указания места издания и года выхода в свет. XVI век прибавил еще около 15 изданий, не считая публикаций текста поэмы в капитальных собраниях медицинских сочинений, таких, например, как «Коллекция» Альдов (Венеция, 1547).

Поэма «О свойствах трав» – одно из крупнейших и наиболее значительных произведений, которое является наиболее популярным трудом по средневековой лекарственной терапии. Книга имела множество переводов и подражаний, а также оказала большое влияние на медицинскую практику и дидактическую поэзию последующих веков.

О создателе поэмы, Одо из Мена (Мен-на-Луаре, Magdunum), известно крайне мало. Скорее всего, он получил светское медицинское образование, вероятно в Туре, был исследователем и практикующим врачом. Долгое время авторство «О свойствах трав» приписывали поэту Эмилию Макру из Вероны (Aemilius Macer). Истоки заблуждения – в избранном Одо из Мена псевдониме Мацер Флоридус (Macer Floridus), схожем с фамилией древнего поэта. Хотя некоторые исследователи указывали на вероятную ошибку, только в XIX веке этот вопросу решил французский исследователь Бодри де Бальзак (Baudri de Balzak), который доказал, что автором «О свойствах трав» был Одо. Сохранившиеся рукописи поэмы носят названия «Macer floridus de viribus herbarum» и «Denaturus herbarum». Поэма написана на латыни гекзаметром и содержит 77 глав, в которых дано описание 77 ле-

К СОДЕРЖАНИЮ

карственных растений – дикорастущих трав, огородных культур, растений фармацевтических садов и пряноароматических растений. Интересно, что почти каждая глава начинается словами «передают», «как говорят», «врачи полагают» или «мненье ученых» – вероятно, не только целебные свойства большинства трав, но и большинство авторитетных источников были хорошо известны.

Разбирая текст поэмы, можно обратить внимание на то, с каким почтением составители относились к розе, считая ее чуть ли не главным лекарственным растением.

Право, цветком из цветов
по заслугам считается роза;
Все превосходит цветы а
роматом она и красою.
Но не одним ароматом
и прелестью роза умеет
Радовать нас, а полезна
обильем целительных качеств;
Сила сухая ее и холодная –
степени первой.
Если ее приложить,
то священный огонь утихает,
И подреберье с желудком излечит,
коль жаром объяты;
Вместе с вином прекратит
истеченье желудка и матки.
Множество мазей различных
нуждаются в розовом соке;
Розы сухой порошок
при болезнях во рту помогает,
Втертый без примесей всяких
лишь с медом одним в сочетанье.
Жар унимает любой, если тертой
наложена сверху
Свежая роза иль если
с медовою пьется водою.
Делают масло из розы,
и розовым маслом зовется, –
Помощь при разных болезнях,
а равно и в случаях многих;
Выпьешь – живот размягчит,
и утихнет немедля в желудке
Жар непомерный, а если согреть
со стараньем припаркой,
Боль головная и жар
исцеляются этим лекарством.
Если же к уксусу масло
ее примешаешь,
Грязную рану очистит
и впадину раны восполнит,
И превосходно оно помогает
еще от ожогов.
Долго во рту находясь,
боль зубную оно исцеляет,
Как уверяют, и векам
былую их мягкость дарует;
Если его наложить, зуд, что скрыт
в глубине, прекратится;
Помощь приносит оно
и при разных страданиях матки.
И потому, что различно
готовится масло из розы,
Я расскажу, что об этом
поведал Палладий:
Унцию ровно возьми
лепестков багряных от розы
И сочетай их, очистив,
ты с фунтом масла оливы;
Средство в сосуде стеклянном,
закупорив плотно, под солнцем
Надо повесить, и так продержать
в продолженье недели;
После его сохраняют к
ак средство для случаев разных.

1.6 НОВОЕ ВРЕМЯ

Потребовалось чуть более 150 лет для того, чтобы накопленные знания и эмпирический опыт нашли соединение в одних руках. В 1678 году во французском городке Анджер родился Пьер Фошар. Несмотря на удаленность его семьи от медицины (отец работал писчим в адвокатской конторе), именно ему принадлежит успех в наставлениях юного Пьера. Отец любил повторять, что труд врача не только благороден, но и постоянно востребован: где бы ни был врач, всегда найдется пациент.

Прислушавшись к этим советам, уже в 15 лет Пьер Фошар становится врачом-практикантом и начинает свою медицинскую деятельность с хирургии. Во многом именно эта область медицины в дальнейшем позволила ему достичь прорыва в стоматологии хирургической.

К СОДЕРЖАНИЮ

Поступив на службу в военно-морской госпиталь и проработав там несколько лет, Пьер Фошар, под влиянием знакомства с главным хирургом королевского флота Александром Потельре, прославившимся особыми успехами в стоматологии, принимает решение расстаться с общей хирургией и целиком посвятить себя зубоврачебному делу.

Уделяя много времени изучению исторических трактатов, свитков и книг по «зубовному делу», Пьер Фошар постепенно подошел к написанию собственной книги, в основу которой легли результаты научно-практической работы и анализ опыта предшественников. Главный труд всей жизни Фошара под названием «Хирург-дантист, или Трактат о зубах» увидел свет в 1728 году и ознаменовал начало эры стоматологии как профессии, а не ремесла.

Среди множества изобретений, пожалуй, стоит выделить особо то, что неразрывно связано с уменьшением боли и стресса в стоматологической практике. Новый метод удаления зубов, предложенный Фошаром, кардинально изменил положение пациента при этой операции. Раньше с больными поступали бесчеловечно: клали на стол или сажали на пол, при этом голова пациента находилась между колен врача. «Голову больного не следует зажимать между колен, – писал Фошар. – Он от этого переходит в состояние нежелательной нервозности». Он научно обосновал другое положение, удобное для экстракции зубов, когда больной сидит в кресле, а доктор располагался справа или позади него. В таком положении он удалял зубы даже беременным женщинам, которые переносили операцию на удивление спокойно.

Организация деятельности медицинского кабинета также во многом обязана трудам Фошара, ведь именно он закрепил необходимость вести четкий учет пациентов, заводить медицинские карты и иметь регистраторов, записывающих пациентов на прием.

«Зубной врач, имея обычно дело с сильно страдающим пациентом, не должен поддаваться панике. Испорченный в поспешности зуб назад выправить уже невозможно», – любил повторять отец стоматологии.

Методы обезболивания, понятные нам, смогли появится только благодаря научному и техническому прогрессу, которые сошлись вместе лишь к середине XIX века. История начинается с экспериментов английского хирурга Генри Хикмана, который в 1820-е годы ампутировал конечности животным по наркозом, где в качестве газа выступал углекислый. Но эти опыты не привели к ожидаемым результатам, и пришлось вернуться к разработкам метода наркоза с помощью открытого еще в 1799 году «веселящего газа», или закиси азота.

Американский врач-дентист Гораций Уэллс в 1845 году решился на публичную демонстрацию безболезненного удаления зуба под наркозом из закиси азота. В качестве добровольца был взять хорошо развитый пациент средних лет, который, вероятно, мог бы и без всякой анестезии перенести удаление зуба. Но кажущаяся отвага пациента быстро сменилась его громкими криками, которые сопровождали начало операции (Рис. 11).

Присутствовавшие при публичной операции студенты-медики одной из врачебных школ Бостонской больницы подняли Уэллса на смех и сопровожда-

Рис. 11. Наркозный аппарат Горация Уэллса

К СОДЕРЖАНИЮ

ли манипуляции криками «Шарлатан». Уже после фиаско Уэллс в приватной беседе с пациентом выяснил, что тот кричал не от боли, но от страха. Несмотря на это, к сожалению, репутация врача была безнадежно испорчена.

Среди тех, кто в 1846 году присутствовал на неудачной демонстрации Горация Уэллса, был его бывший ученик и коллега Уильям Томас Грин Мортон. Разобравшись в причине неудачи своего учителя, Мортон, предприняв ряд подготовительных экспериментов, понял, что более для угнетения сознания подходит медицинский эфир, который он назвал «летеон» (от слова «Лета», река забвения) (Рис. 12).

Рис. 12. Томас Мортон проводит операцию под эфирным наркозом

30 сентября 1846 года он провел операцию по удалению зуба у пациента, используя эфир в качестве наркоза. Однако в историю вошла его более поздняя операция, 16 октября 1846 года в той же самой бостонской больнице, где был осмеян его учитель, Мортон публично удалил опухоль на шее пациента, в тот момент, когда тот находился под действием паров эфира. Операция прошла успешно, больной не почувствовал боли.

П.Ю. Столяренко в своей монографии «История обезболивания» (2001) приводит данные о том, что в середине 1940-х годов в России проводились исследования испаряющихся жидкостей для местной анестезии, среди которых особую популярность приобрели хлороформ, бромэтил, эфир и другие смеси. В 1876 году И. Ефремовский, изучив метод обезболивания путем охлаждения, установил, что распыление эфира на слизистую оболочку полости рта сопровождается более значительной болезненностью, чем распыление на кожу, и напоминает боль при ожоге второй степени. И. Ефремовский в своих работах отмечал (1896), что метод обезболивания холодом вызывает воспалительные явления и иногда даже гангрену. Холод, по наблюдению автора, обезболивает лишь поверхностные слои, не действуя на глубокие слои. Предложенный в 1867 году к использованию в стоматологии хлорэтил приобрел определенную популярность, в частности благодаря сравнительно глубокому обезболиванию и отсутствию таких грозных осложнений, как некроз тканей в месте манипуляции. Многие авторы наблюдали анальгетическую фазу наркоза при местном использовании хлорэтила благодаря летучести его паров и вдыхании их пациентами.

По рекомендация ВОЗ установлена дата для празднования всемирного дня анестезиолога, приуроченная к 16 октября (Рис. 13).

Уже в 1894 году зубной врач А. Карлсон в результате применения хлорэтила для вмешательства в полости рта обнаружил, что пары хлорэтила

Рис. 13. Наркозый аппарат Уильяма Томаса Грина Мортона

К СОДЕРЖАНИЮ

вызывают сходное с наркозом состояние и рекомендовал применять его в качестве средства для такового.

Только в 1853 году, после изобретения Вудом полой иглы для инъекций, стало возможным вводить под кожу или слизистую лекарственные растворы. В указанном году Вуд первым показал эффективность анестезии морфием в области нервных стволов при приступе невралгических болей.

Поиск препаратов для местной анестезии продолжался, и постепенно в конце XIX века в стоматологическую практику стали внедрять кокаин. Идея, давшая начало разработкам современной местной анестезии в хирургии и стоматологии, была почерпнута в Южной Америке. Родоначальником местных анестетиков является кокаин, алкалоид из листьев кустарника Erythroxylon Coca, произраставшего в Южной Америке. В некоторых источниках о культуре инков в высокогорных Андах имеются доказательства о проведении операций под «местной анестезией» с помощью разжеванных листьев коки: оперирующий капал для этого кокасодержащей слюной из своего рта на рану пациента (Lipp M., 1992). Индейцы Перу и Боливии еще и сегодня жуют листья коки, которые избавляют их от печали, усталости и голода.

Профессор Петербургского клинического института Василий Константинович Анреп первый обстоятельно изучил физиологические свойства кокаина. Будучи молодым врачом, с 1876 года на стажировке в Германии он изучал фармакологию и физиологию. Его заинтересовали свойства кокаина. В 1879 году Анреп В. К., введя себе под кожу кокаин, установил ее нечувствительность к уколам иглой. Через 20-25 минут чувствительность восстанавливалась (Рис. 14).

В 1879 году Анреп В. К. опубликовал в немецком журнале «Архив Пфлюгера» экспериментальную работу «О физиологическом действии кокаина». В

Рис. 14. Erythroxylon Coca

своей большой статье он привел данные о местном и общем действии кокаина. В выводах автор писал: «У лягушек кокаин парализует нервные окончания и нервные центры, причем окончания чувствительных нервов в первую очередь. Малые дозы повышают рефлексы, большие – понижают (у теплокровных), но парализующее действие совершенно такое же, как это наблюдалось у лягушек».

В заключение этой статьи Анреп В. К. говорит: «Автор хотел поставить опыты и на людях, но другие занятия помешали ему, а перенести имеющиеся данные на человека без дальнейшего эксперимента не может, но рекомендует испытать кокаин в качестве местноанестезирующего средства на людях и терапевтического на меланхоликах».

Хотя об анестезирующем действии кокаина уже было известно по работам Анрепа и Фрейда, славу первооткрывателя местной анестезии получил офтальмолог Карл Коллер. Этот молодой врач, как и Зигмунд Фрейд, работал в Венской общей больнице и жил с ним на одном этаже. Когда Фрейд рассказал ему о своих экспериментах с кокаином, Коллер решил проверить, может ли это вещество использоваться в качестве местной анестезии при операции на глазах. Опыты показали его эффективность, и в 1884 году Коллер доложил о результатах исследований на заседании Общества врачей Вены.

К СОДЕРЖАНИЮ

Проводниковую анестезию путем опрыскивания регионарного нерва раствором кокаина впервые осуществили отечественные ученые Анреп В. К. (1884) и Лукашевич А. И. (1885). Первый впрыснул раствор кокаина в межреберные нервы больному при межребеной невралгии, другой произвел проводниковую анестезию на верхней и нижней конечностях (Рис. 15).

Рис. 15. Уильям Стюарт Голстедт (1852-1922)

Иностранные историки медицины считают первооткрывателем проводниковых способов обезболивания Голстедт У. С. Узнав об открытии Карла Коллера и Анрепа В. К., Голстедт вместе со своими коллегами немедленно начал эксперименты по изучению обезболивающих свойств кокаина. К сожалению, очень много опытов с кокаином Голстедт У. С. проводил на самом себе, что впоследствии способствовало развитию у него наркотической зависимости от кокаина, а позже и от морфина.

В ходе этих экспериментов Голстедт У. С. обнаружил, что если кокаин вводится в ствол чувствительного нерва или рядом с ним, то все его ветви перестают проводить болевые ощущения из зоны иннервации. Таким образом, была открыта регионарная, или проводниковая, анестезия. В начале 1885 года Голстедт удалил супраорбитальную лимфому, используя кокаинизацию надглазничного нерва. Он доказал этим, что кокаинизация периферических нервных стволов дает обезболивание области их иннервации, что продемонстрировал и в стоматологии, воздействуя кокаином на нервные стволы в полости рта. А в конце 1885 года Голстедт провел операцию удаления зуба под проводниковой анестезией нижнеальвеолярного нерва раствором кокаина, отметив глубиной обезболивания «достойной для безопасного и безболезненного вмешательства». В последующем Голстедт применил на практике регионарную анестезию конечностей, используя анестезию плечевого сплетения и заднего большеберцового нерва. Спустя 37 лет, в 1922 году, незадолго до смерти, за разработку методов проводниковой анестезии Уильям Голстедт был награжден золотой медалью Американской стоматологической ассоциации (Рис. 16).

Помимо вклада в развитие стоматологии, в 1889 году Голстедт впервые в истории применил во время операции перчатки, правда, из ткани, что позволило значительно снизить частоту септических осложнений операций. Его старшая операционная сестра страдала от дерматита, который развился у нее от применения антисептического раствора (бихлорида ртути) во время хирургических операций. В связи с этим Голстедт попросил компанию Goodyear Rubber изготовить тонкие резиновые перчатки для хирургического персонала. И с этого момента

Рис. 16. В операционной Голстедта У. С. (1905 год)

К СОДЕРЖАНИЮ

резиновые хирургические перчатки распространились по всему миру и стали неотъемлемым атрибутом хирургического персонала.

Однако подлинный приоретет открытия проводниковой анестезии, как указывал Середницкий А. М., правда путем воздействия парами эфира, принадлежит русскому ученому Маклакову Н. В. В 1847 году Маклаков публикует статью «Об употреблении в оперативной медицине паров серного эфира». Приведем ее отрывок: «...если вы посредством тонкой и острой иглы осторожно приподнимите и разорвете наружную неврилематическую покрышку нерва и потом уже приведете его в соприкосновение с эфиром, то парализация полежащих частей произойдет несравненно быстрее. По прошествии нескольких минут как сам нерв, так и все те части, которым он посылает ветви, представляются совершенно парализованными, и после того уже ни чувствительность, ни способность произвольного движения к ним не возвращаются». Таким образом, приведенный отрывок является непререкаемым доказательством того, что идея проводниковой анестезии в эксперименте принадлежит русскому хирургу Маклакову Н. В.

Наблюдавшиеся при местной кокаиновой анестезии смертельные исходы и развитие явления кокаинизма среди врачей вынудили к поискам средств, уменьшающих токсичность кокаина и его быстрое всасывание, а также к открытию новых средств, обладающих большей эффективностью и меньшей токсичностью. Это привело к тому, что вначале снизилась концентрация кокаина в местноанестезирующем растворе. Большой вклад внес Маслов Г. А. (1904), который на основе своего многолетнего опыта применения слабых растворов кокаина указал, что для уменьшения токсического эффекта «..применять следует лишь растворы слабой концентрации, так как одно и то же вещество в той же дозе действует тем ядовитее, чем большей концентрации его раствор вводится в организм».

Синтезированный Альбертом Айнхорном в 1904 году прокаин ознаменовал начало новой эры в местной анестезии. Препарат отличался низкой токсичностью и умеренным анестезирующим эффектом. Сегодня прокаин является эталоном при оценке качества всех других анестетиков.

Таким образом, можно составить хронологию открытия и внедрения проводникового обезболивания:

1847 г. – Маклаков Н. В. в эксперименте по применению паров серного эфира показывает эффективность проводникового обезболивания.

1853 г. – Александр Вуд изобретает полую иглу и соединяет ее со шприцом Фергюссона для проведения инъекций по поводу обезболивания при невралгиях.

1880 г. – Анреп В. К. публикует статью «О физиологическом действии кокаина».

1884 г. – Анреп В. К. публикует наблюдение об обезболивании пациента, страдавшего острым бронхитом, путем инъекции раствора рокаина в межреберное пространство.

1884 г. – Карл Коллер, путем телеграфирования, докладывает на немецком съезде офтальмологов об успешных внутриконъюнктивальных инъекциях 2% водного раствора солянокислого кокаина при операциях на глазах.

1884 г., ноябрь – Nash C. A. провел инъекцию раствора кокаина вблизи подглазничного отверстия.

1884 г., декабрь – Холстед У. С. проводит мандибулярную анестезию раствором кокаина.

1885 г. – Холстед У. С. проводит удаление супраорбитальной лимфомы, используя кокаинизацию надглазничного нерва.

1886 г. – Лукашевич А. И. разрабатывает метод проводникового обезболивания с помощью кокаина при проведении хирургических вмешательств на пальцах кисти.

К СОДЕРЖАНИЮ

1886 г. – Барский Ф. Я. публикует статью «О подкожных впрыскиваниях солянокислого кокаина в хирургической практике с целью местной анестезии».

1888 г. – Оберст проводит операцию на пальце кисти под кокаиновой блокадой.

1899 г. – Склифосовский Н. В. под кокаиновой проводниковой анестезией проводит уранопластику.

1902 г. – Герцен П. А. первым в России применяет эндоневральную регионарную анестезию при операциях на нижних конечностях.

1904 г. – Маслов Г. А. публикует работу, основанную на многолетней практике, посвященной токсичности кокаина. Автор указывает, что применять следует лишь растворы слабой концентрации, так как доказано, что одно и то же вещество в той же дозе действует тем ядовитее, чем большей концентрации его раствор вводился в организм

1904 г. – Альфред Эйнгорн синтезирует прокаин (новокаин).

Как видно из приведенной хронологии, Маклаков Н. В. был первым, кто предложил и экспериментально обосновал возможность проводникового обезболивания в доинъекционный период. Также мы предлагаем выделить несколько периодов развития проводникового обезболивания:

– Первый, или доинъекционный, период – с 1840-го до 1853 года.

– Второй инъекционный (кокаиновый) период – с 1853-го по 1904 год.

– Третий инъекционный период (некокаиновый) – с 1904-го по 1978 год.

– Четвертый инъекционный (артикаиновый) период – с 1978 года по настоящее время.

Некоторые авторы и сейчас отдают предпочтение новокаину при проведении, например, миофасциальных блокад. Свою точку зрения они обосновывают тем, что новокаин разрушается преимущественно в местных тканях псевдохолинэстеразой, тем самым положительно влияя на метаболизм этих тканей. Основными недостатками новокаина являются частые сосудистые и аллергические реакции, недостаточная сила и длительность действия (Рис. 17).

Рис. 17. Упаковка прокаина (новокаина) 1915 год

Отдавая должное новокаину в деле развития местной анестезии, Европейская федерация по развитию обезболивания в стоматологии (EFAAD) посвятила этой дате свой очередной конгресс, который состоялся 22 сентября 2005 года в Москве (Зорян Е. В., Рабинович С. А., 2006). Безусловно, препарат внес достойный вклад в медицину, но время его ушло.

Однако кратковременный и не достаточно глубокий эффект, вызываемый новокаином, – расширение сосудов и повышение кровоточивости при использовании его в высоковаскуляризованной полости рта – заставляет искать новые, более активные и длительно действующие препараты. Спрос на анестетики для инъекционного применения и выявления недостатков новокаина стимулировали развитие работ по созданию новых местных анестетиков в разных странах мира.

Интересной является молитва анестезиолога, написанная доктором Converse J. G. в начале XX века. Понимая всю ответственность за проведение такой сложной процедуры, как обезболивание, многие врачи испытывают известный страх перед ней. Известны многочисленные исследования, посвященные хроническому стрессу и син-

К СОДЕРЖАНИЮ

дрому эмоционального сгорания врача-стоматолога, где одним из пунктов является опасение возможных осложнений местной анестезии.

Текст молитвы, в переводе известного российского популяризатора науки, профессора Капицы Сергея Петровича, в редакции и благословении Патриарха Московского и всея Руси Кирилла, звучит так: «Прошу тебя, Господи, благослови руки эти и этот ум, дабы они смогли заботиться о безопасности тех, кого доверили им в этот день. Сохрани руки мои умелыми, ум мой острым и глаза мои зоркими, чтобы никакие осложнения анестезии не случились с моими пациентами! Хотя они в моих руках, но руки мои в твоих, управь их, Господи, ко благу. Аминь».

1.7 ВЫДАЮЩИЕСЯ ОТЕЧЕСТВЕННЫЕ ВРАЧИ, ВНЕСШИЕ ЗНАЧИТЕЛЬНЫЙ ВКЛАД В РАЗВИТИЕ МЕСТНОГО ОБЕЗБОЛИВАНИЯ

Соломон Наумович Вайсблат (Рис. 18). Родился 14 января 1888 года в городке Малине в семье главного раввина Вайсблата Н. Я. Брат искусствоведа и переводчика Владимира Вайсблата и художника Иосифа Вайсблата.

В 1922 году окончил Киевский медицинский институт. С 1927-го по 1929 год заведовал первым челюстным отделением на Украине при Жовтнвий больнице Киева. В 1929-1932 годах

Рис. 18. Профессор Вайсблат С. Н. (1888-1965)

работает в должности заведующего кафедрой челюстно-лицевой хирургии Киевского института усовершенствования врачей. В 1938-1941 годах исполняет обязанности декана стоматологического факультета и заместителя директора по научной работе.

Вайсблат С. Н. был одним из первых ученых-стоматологов, кто заинтересовался ротовым сепсисом. С соответствующим докладом он выступил на II Одонтологическом съезде в 1925 году. Вайсблат С. Н. считал околочелюстные гнойные процессы результатом перифокального остеомиелита. Итогом наблюдений Вайсблата С. Н. явилась монография «Остеомиелиты челюстей».

Вайсблат С. Н. одним из первых в стране начал глубоко и всесторонне изучать вопросы обезболивания в стоматологии. Им опубликовано около 30 научных работ по этому разделу, из которых наиболее известна монография «Проводниковая анестезия в хирургии зубов и полости рта», выдержавшая семь изданий. Ему принадлежит разработка методики внутри- и внеротовой проводниковой анестезии челюстей. Эта книга остается настольным руководством и для нынешнего поколения стоматологов и челюстно-лицевых хирургов. Предложенные им методы местной проводниковой анестезии в челюстно-лицевой хирургии и пограничных областях широко известны не только в нашей стране, но и за рубежом.

В 1926 году Вайсблат С. Н. выявил «важнейшее достоинство проводниковой анестезии, заключающееся в том, что сопутствующее ей „проводниковое обескровливание» уменьшает кровотечение из экстракционной и операционной раны, обеспечивая более благоприятное оперирование и скорейшее заживление. Уменьшение кровотечения дает возможность лучше осмотреть операционное поле и лучше ориентироваться в ране… рана после удаления зуба, проведенного под проводнико-

К СОДЕРЖАНИЮ

вой анестезией, заживает лучше, чем рана после удаления зуба без анестезии» (Вайсблат С. Н., 1962).

Большое значение имеют работы Вайблата С. Н., посвященные челюстно-лицевой травме и ее последствиям. При различных травмах челюстно-лицевой области он предлагает применять спиртовые растворы для пролонгирования действия анестетиков. Известны работы Вайсблата С. Н. по истории стоматологии на Украине: «Достижения советской стоматологии на Украине за 30 лет (1917-1947) (1947) и статья (совместно с Новиком И. О.) «Развитие и состояние стоматологии в УССР» (1954).

С 1938-го по 1953 год Вайсблат С. Н. являлся главным стоматологом Минздрава УССР. Он – автор 119 научных работ, в том числе четырех монографий.

Скончался 10 июня 1965 года. Похоронен в Киеве, на Байковом кладбище.

КОМЕНДАНТОВА МАРИЯ ВЕНИАМИНОВНА.

Доктор медицинских наук, профессор Комендантова М. В. (Рис. 19). с 1960-го по 1984 год заведовала кафедрой фармакологии стоматологического факультета ММСИ имени Н. А. Семашко.

Рис. 19. Профессор Комендантова М. В. (1917-1987)

В 1960-е годы в институте были созданы еще два стоматологических факультета – дневной заочно-очный и вечерний. Возникла необходимость расширения методической работы по профилированию кафедр. По заданию МЗ СССР в 1961-м и 1964 годах были изданы методические указания для заочно-очного стоматологического факультета. Кафедрой, руководимой Комендантовой М. В., впервые в стране была создана профилированная программа по фармакологии для стоматологических факультетов (1962, 1969). Изданы учебно-методические указания к практическим занятиям по фармакологии для студентов стоматологического факультета (1969, 1973), которыми пользовались другие вузы страны. В 1976 году было создано оригинальное пособие «Фармакотерапия в стоматологии» для студентов и врачей-стоматологов. По заданию МЗ СССР и МЗ РСФСР были разработаны методические указания для преподавателей стоматологических факультетов медицинских вузов страны (1974, 1978).

По данным К.А. Пашкова с соавт. (2014), с 1960 года научная работа кафедры была сосредоточена на одной проблеме – экспериментальная анестезиология применительно к задачам стоматологической практики. Изучались новые, а также широко применяемые препараты: транквилизаторы, нейролептики, анальгетики, анестетики и их комбинации. Был установлен ряд важных закономерностей. Так, выяснилось, что при взаимодействии успокаивающих и болеутоляющих средств их фармакологические эффекты не всегда изменяются в ожидаемом направлении, поэтому необходимо проводить экспериментальную проверку каждой отдельной комбинации веществ. Изучение действия указанных препаратов на патологических моделях (воспаление, стресс, аллергия замедленного типа, избыток кортикоидных гормонов, диабет, изменение ионного баланса) показало, что фармакологический эффект изучаемых нейротропных средств в экспериментальных условиях может изменяться не только коли-

К СОДЕРЖАНИЮ

чественно (усиление, ослабление), но и качественно (извращение эффекта). Это наблюдение очень важно как экспериментальное обоснование для выбора адекватных доз и препаратов в тех случаях, когда они применяются на фоне измененного гомеостаза. Проводилось также изучение возможности потенцирования нейротропными средствами электроакупунктурной анальгезии. Все исследования в указанном направлении позволили расширить перспективы использования транквилизаторов (метпробамат, элениум, седуксен, феназепам и др.) в комбинации с анальгетиками в амбулаторной анестезиологии. Исследования проводились как самой кафедрой, так и в комплексе со стоматологическими кафедрами института и с рядом научно-исследовательских институтов Москвы. Оптимальные варианты обезболивания, выявленные в эксперименте, передавались на кафедры терапевтической, хирургической и ортопедической стоматологии. Были разработаны седативно-обезболивающие смеси, в которых путем рационального комбинирования препаратов усилены успокаивающий и болеутоляющий эффекты и ослаблено побочное действие.

Комендантова М. В. – автор 120 научных работ. Под ее руководством защищены две докторские и 14 кандидатских диссертаций. Комендантова М. В. награждена медалями Советского Союза.

На нашей кафедре успешно трудится и передает свой богатый опыт клинического фармаколога ученица профессора Комендантовой М. В. доцент Зорян Е. В.

ВЛАДИМИР ФЕДОРОВИЧ РУДЬКО.

Рудько В. Ф. (Рис. 20) окончил досрочно в октябре 1941 года Московский стоматологический институт и работал хирургом эвакогоспиталя, а с мая 1942-го – начальником отделения.

Рис. 20. Профессор В.Ф. Рудько (1919-2008)

С 1944 года – аспирант кафедры хирургической стоматологии Московского стоматологического института, руководимой проф. А. И. Евдокимовым. Вся дальнейшая творческая жизнь Владимира Федоровича связана с этой кафедрой – он был ассистентом, доцентом, а в 1964 году стал ее заведующим. В 1967 году после защиты докторской диссертации на тему «Клиника и хирургическое лечение деформаций нижней челюсти» Рудько В. Ф. был утвержден в звании профессора.

С 1957-го по 1964-й и с 1974-го по 1988 год Рудько В. Ф. являлся проректором института по научной работе. С 1956-го по 1967 год – главный стоматолог Минздрава СССР. Талант оратора, разносторонность знаний, остроумие, живость мысли, личное обаяние создали Рудько В. Ф. славу одного из лучших педагогов и лекторов.

Международная деятельность Рудько В. Ф. началась с работы начальником стоматологического отделения советского госпиталя Красного Креста в Пхеньяне (КНДР) в 1954-1955 гг. В 1964-1965 годах являлся директором выставки «Здравоохранение СССР» в трех городах США, в 1967 году – руководителем отдела здравоохранения павильона СССР на Всемирной выставке в Монреале («Экспо-67»). В 1967-1973 гг. Рудько В. Ф. возглавил отдел стоматологии штабквар-

К СОДЕРЖАНИЮ

тиры ВОЗ в Женеве, по сути являясь главным стоматологом мира. Плодотворная деятельность Рудько В. Ф. отмечена многочисленными дипломами и грамотами национальных и международных стоматологических организаций. Профессор Рудько В. Ф. много лет был членом президиума ученого медицинского совета и председателем проблемной комиссии по стоматологии Минздрава РСФСР, избирался членом президиумов правлений Всесоюзного и Всероссийского научных обществ стоматологов. Основными направлениями научной деятельности профессора Рудько В. Ф. являются организация стоматологической помощи, проблемы восстановительной хирургии челюстно-лицевой области и анестезиологии в стоматологии. Изобретенный им аппарат для внеротовой фиксации фрагментов нижней челюсти с 1950 года выпускался медицинской промышленностью, широко применялся в нашей стране и за рубежом. Под его руководством разработана и осуществлялась программа целевых исследований «Борьба с болью в стоматологии». Результатом явилось внедрение в стоматологическую практику новых методик обезболивания при стоматологических операциях.

Благодаря летописи стоматологии, которая ведется на страницах всероссийской газеты «Стоматология сегодня» стараниями обозревателя Галины Иосифовны Масис у нас есть возможность вспомнить фрагменты интервью, которое Владимир Федорович дал газете.

Расскажите о Вашей международной деятельности, с чего она началась?

– Международная деятельность началась с работы начальником стоматологического отдела советского Госпиталя Красного Креста в Пхеньяне (КНДР) в 1954-55 гг. В 1964-65 гг. - директор выставки «Здравоохранение СССР» в 3-х городах США. В 1967 г. – руководитель отдела здравоохранения павильона СССР на Всемирной Выставке в Монреале (Экспо-67) В 1967-1973 гг. – руководитель отдела стоматологии в штаб-квартире ВОЗ в Женеве.

Какими вопросами Вы занимались в Женеве?

– Занимался вопросами стоматологической заболеваемости, плановой санации, совершенствования стоматологической помощи, международными связями в области стоматологии. Много лет был членом президиума ученого медицинского совета и председателем проблемной комиссии по стоматологии МЗ РСФСР, избирался членом Президиумов правлений Всесоюзного и Всероссийского научных обществ стоматологов, был председателем специализированного совета по защите докторских и кандидатских диссертаций по стоматологии в ММСИ. (И теперь, В.Ф. Рудько является непременным участником всех заседаний ученого совета МГМСУ по защите кандидатских и докторских диссертаций в области стоматологии, «плечом к плечу» с А.И. Дойниковым - всегда вместе, всегда проявляют высокий профессиональный интерес к последним достижениям молодых ученых, помогают им успешно реализоваться в поисках наилучших решений - прим ред.). На 1-ом Всероссийском съезде стоматологов в 1965г. был избран председателем стоматологического общества РСФСР.

Расскажите о Вашей работе в редакционной коллегии и совета журнала «Стоматология».

– В состав редакционного Совета вхожу уже более 50 лет. Сначала - с 1947г.- в качестве ответственного секретаря, затем - заместителя редактора, долгое время с 1973г. был его Главным редактором, сейчас вхожу в совет.

Если сравнить с сегоднешним положением в печати, то вспоминается время, когда даже с журналами было очень плохо. Выпускался всего один стомато-

К СОДЕРЖАНИЮ

логический журнал – «Стоматология». А про книги - и говорить нечего: две-три книги в год, их выпускало только одно издательство «Медицина». Нынешнему поколению стоматологов предоставлены огромные профессиональные образовательные возможности – газеты, журналы, книги, альбомы, фильмы, ресурсы интернета. Желаешь – дерзай! Порою трудно сориентироваться в нарастающем потоке стоматологических новостей, современных новинок в технологиях, специалисты наши – голодны познанием.

Вы работали еще и в редакции Большой медицинской энциклопедии?

– Да, с 1974 г. длительное время был ответственным редактором ее раздела «Стоматология».

В Вашей деятельности особое место занимают вопросы обезболивания. Расскажите об этом.

– Эта проблема особенно важна для успешного лечения больных, во многом определяет конечные результаты. Именно поэтому руководил разработкой и осуществлением программы целевых исследований «Борьба с болью в стоматологии». Ее результатом явилось внедрение в практику новых методик и препаратов обезболивания при стоматологических операциях.

Рудько В. Ф. – автор более 150 опубликованных работ, много раз выступал с докладами на научных съездах, конференциях, в том числе на международных конгрессах, симпозиумах, совещаниях, является автором 12 изобретений. Под его руководством выполнены 45 диссертаций. Во многих странах мира представление о советской стоматологии связано с именем Владимира Федоровича Рудько. Он является почетным членом стоматологического общества Болгарии, Американской стоматологической ассоциации, Конфедерации стоматологических союзов Франции, Всемирной федерации стоматологов, избран почетным членом международной Академии им. Пьера Фошара. Всемирная федерация стоматологов (FDI) отметила Владимира Федоровича в числе 25 лучших стоматологов мира. Владимир Федорович многие годы был председателем специализированного совета по защите докторских и кандидатских диссертаций по стоматологии при Московском медицинском стоматологическом институте. Более 40 лет работал в редколлегии журнала «Стоматология», сначала – ответственным секретарем, затем заместителем редактора и 15 лет – главным редактором. С 1974 года он являлся ответственным редактором раздела «Стоматология» Большой медицинской энциклопедии. Рудько В. Ф. – почетный член Всероссийского общества стоматологов, имеет профессиональный орден «За большие заслуги перед стоматологией I степени».

АЛЕКСЕЙ ФЕДОРОВИЧ БИЗЯЕВ (Рис. 21).

Доктор медицинских наук, профессор кафедры факультетской хирургической стоматологии с курсом имплантологии МГМСУ. Научное направление исследований посвящено разработке метода комбинированного местного обезболивания, основанного на концепции биоэнергетической коррекции степени выраженности психоэмоцио-

Рис. 21. Профессор Бизяев А.Ф.

К СОДЕРЖАНИЮ

нального стресса при стоматологических вмешательствах в условиях поликлиники. Автор нескольких монографий и разделов по обезболиванию в учебниках и справочнике по стоматологии.

Алексей Федорович Бизяев – один из первых стоматологов-анестезиологов, внедривший современный эндотрахеальный наркоз при операциях в области головы и шеи.

Из записок профессора Бизяева А. Ф. о становлении в профессии: «После окончания института (ММСИ) в 1958 году я поступил в клиническую ординатуру при кафедре госпитальной хирургической стоматологии, руководимой заслуженным деятелем науки РСФСР, член-корреспондентом РАМН, кавалером четырех орденов Ленина, Героем Социалистического Труда, д.м.н., профессором Евдокимовым Александром Ивановичем. Непосредственным куратором была ассистент к.м.н. Скарзова Анна Ивановна. Однако при работе на ежедневном приеме в 14 кабинете на третьем этаже поликлинического отделения на Каляевской, 18, мне часто приходилось помогать доценту Митрофанову Г. Г. проводить масочный закисно-кислородный наркоз при вскрытии абсцессов и флегмон с локализацией вне полости рта.

Случилось так, что в конце первого года ординатуры (декабрь 1959 г.) ассистент кафедры Ермолаев Игорь Иванович предложил мне заняться анестезиологией, набиравшей тогда авторитет научно-практической дисциплины. Он написал ходатайство в лабораторию анестезиологии Института сердечно-сосудистой хирургии АМН с просьбой взять меня на рабочее место для обучения анестезиологии. Этот вопрос, конечно, был согласован с руководителем кафедры Евдокимовым А. И. Надо сказать, что данному решению способствовало еще и то, что на смежной кафедре, руководимой профессором Васильевым Г. А., также планировалась разработка тематики наркоза и был приобретен наркозный аппарат «Дрегер», на котором стал работать аспирант кафедры Пашкевич Г. А. Однако при вскрытии флегмоны под наркозом у них возникло осложнение, произошла аспирация и больной погиб. Тогда тема использования наркоза была закрыта, а аппарат передали на кафедру А.И. Евдокимова.

Обучение анестезиологии я начал у профессора Смольникова Виктора Прокопьевича, автора книги «Простой эфирный наркоз», который тогда заведовал лабораторией анестезиологии Института сердечно-сосудистой хирургии. Он прикрепил меня к анестезиологу к.м.н. Рябову Геннадию Алексеевичу для практической работы, а его направлением было анестезиологическое обеспечение операций на сердце при комиссуротомии и шунтировании. Освоив таким образом стандартный протокол методики эндотрахеального наркоза и обучившись интубации трахеи, в начале апреля 1960 года в стационаре кафедры госпитальной хирургической стоматологии мы провели первую операцию при иссечении нейрофиброматоза у больной Грин И. Ф., 23 лет. Оперировали асс. Горбушина П. М. и Ермолаев И. И. в течение двух часов с большой кровопотерей. Проводить наркоз мне помогал Рябов Г. А., который после операции сказал мне, что легче выполнить две комиссуротомии на сердце, чем провести наркоз при такой операции, когда лицо больного закрыто хирургами, зрачок недоступен, трубка смещается и контроль уровня наркоза можно осуществлять только по пульсу, артериальному давлению и дыханию.

В дальнейшем работа наладилась, и на протяжении четырех лет было проведено более 260 эндотрахеальных наркозов при различных операциях на лице, шеи и полости рта. Все это и легло в основу моей кандидатской диссертации, защищенной в мае 1964 года. В последующие годы были предприняты попытки найти способ управления внешним дыханием и для этого создавались специальные ма-

К СОДЕРЖАНИЮ

ски, загубники, позволяющие уменьшить мертвое пространство в системе вентиляции легких и провести оценку резервов дыхания (показателя РД).

Так как работа в стационаре была налажена, то появились последователи, оказывавшие анестезиологическую помощь стационарным больным, среди которых были анестезиологи Слувис В. Ю., Буланова Л. Ф.

Образованная в дальнейшем лаборатория по разработке методов комбинированного обезболивания позволила обосновать оптимальный вариант седации или премедикации по разработанным критериям. Основы этой методики опубликованы в книге «Премедикация в условиях стоматологической поликлиники» (Саратов, 1992 г.).

Кроме того, раздел «Анестезия в стоматологии» опубликован в справочнике по анестезиологии и реаниматологии в 1970 году и в справочнике по стоматологии в 1998 году. Резюмирующей эту проблему стала книга «Обезболивание в условиях стоматологической поликлиники» в рубрике «Стоматология XXI века» в 2002 году совместно с моими учениками Ивановым С. Ю., Лепилиным А. В. и Рабиновичем С. А.».

МИХАИЛ ГЕНРИХОВИЧ
ПАНИН

По окончании в 1959 году ММСИ Панин М. Г. (Рис. 22) был направлен по распределению в Магаданскую область, где с 1959-го по 1962 год работал врачом-стоматологом в поселке

Рис. 22. Профессор Панин М. Г.

Мяунджа. Работать пришлось по всем направлениям: детская, терапевтическая, хирургическая и ортопедическая стоматология.

Вернувшись в Москву, в 1962 году был зачислен в клиническую ординатуру на кафедру госпитальной хирургической стоматологии под руководством академика А. И. Евдокимова. С1962-го по 1966 год обучался в очной аспирантуре на той же кафедре, где успешно защитил кандидатскую диссертацию «Клинико-экспериментальная оценка местного и резорбтивного действия тримекаина и новокаина, а также их комбинаций с андаксином при амбулаторных стоматологических операциях».

Далее Михаил Генрихович продолжил свою работу на кафедре, где много внимания уделял реконструктивным операциям при врожденных и приобретенных деформациях челюстей, вошедших в его докторскую диссертацию, которую он защитил в 1993 году и был избран профессором на кафедру госпитальной хирургической стоматологии.

Панин М. Г. работал на кафедре факультетской хирургической стоматологии и имплантологии, на которую перешел работать в 1996 году, а в настоящее время пребывает на заслуженном отдыхе.

АРНОЛЬД ЖАНОВИЧ
ПЕТРИКАС (Рис. 23)

Родился 28 декабря 1936 года в г. Калинин (ныне Тверь). После окончания в 1960 г. стоматологического факультета Калининского государственного медицинского института КГМИ (ныне — ТГМА) Арнольд Жанович работал в Псковской области, а в 1963 г. поступил в аспирантуру на кафедру терапевтической стоматологии alma mater. Итогом учебы в аспирантуре стала кандидатская диссертация на тему «Материалы клинико-морфологического исследования премедикации в терапевтической стоматологии», успешно защищенная в 1967 г.,

К СОДЕРЖАНИЮ

Рис. 23. Арнольд Жанович Петрикас, д.м.н., профессор

работа носила четкую практическую направленность. После завершения учебы в аспирантуре А. Ж. Петрикас работал ассистентом кафедры терапевтической стоматологии КГМИ и в 1982 г. был избран ее доцентом. Результатом дальнейшего изучения им местного обезболивания явилась докторская диссертация на тему «Местная анестезия пульпы и твердых тканей зубов», защищенная в 1987 г. Звание профессора А. Ж. Петрикасу присвоено в 1989 г.

В 1988 г. А. Ж. Петрикас по конкурсу был избран заведующим кафедрой терапевтической стоматологии КГМИ, которой он руководил долгие годы. Изучая широкий спектр актуальных проблем стоматологии и предлагая оригинальные подходы к их решению, А. Ж. Петрикас опубликовал более 200 научных работ. Значительная их часть увидела свет в рецензируемых журналах России, а также в изданиях Великобритании, Германии, Израиля, Литвы, Украины, Швейцарии. А. Ж. Петрикас — автор 8 патентов на изобретения. Как научный руководитель он обеспечил выполнение и защиту 2 докторских и 20 кандидатских диссертаций.

А. Ж. Петрикас — член диссертационного совета ТГМА, член редколлегий журналов «Клиническая стоматология», «Эндодонтия today», «Маэстро стоматологии». Заслуженным интересом врачей и студентов пользуются изданные А. Ж. Петрикасом и мгновенно разобранные специалистами книги: «Пульпэктомия», «Обезболивание зубов», «Дентальная цифровая параллельная рентгенография», «Оперативная и восстановительная дентистрия» и др.

Со слов коллег и студентов, отличительной чертой, фирменым знаком качества его лекций и методических пособий для практических занятий — множество рисунков, графиков, фотографий, что способствует наилучшему восприятию студентами преподносимого материала.

Будучи автором многих начинаний, Арнольд Жанович стал в России одним из пионеров проведения курсового экзамена по терапевтической стоматологии в письменном виде.

Как опытный, авторитетный специалист-одонтолог и анестезиолог Арнольд Жанович постоянно консультирует коллег в сложных клинических ситуациях.

Профессор А. Ж. Петрикас – член-корреспондент Российской академии медико-технических наук. Его многогранная деятельность отмечена рядом наград: знаком «Изобретатель СССР», медалью «Ветеран труда», множеством почетных грамот и благодарностей. В 1997 г. за заслуги Арнольда Жановича в клинической работе и подготовке врачебных кадров ему присвоено звание заслуженного врача Российской Федерации. Он входит в число лауреатов премии «Признание» («За веру в Россию и верность профессии») среди профессоров и преподавателей стоматологических факультетов России.

ПАВЕЛ ЮРЬЕВИЧ
СТОЛЯРЕНКО (Рис. 24)

Родился в 1949 году в Куйбышеве. В 1972-м окончил стоматологический факультет Куйбышевского медицинского института им. Д. И. Ульянова. Работал больничным ординатором, ассистентом, с 1991 года – доцентом кафедры ЧЛХ и стоматологии.

К СОДЕРЖАНИЮ

Рис. 24. Павел Юрьевич Столяренко, к.м.н, доцент

В 1987 году предложил и внедрил в клиническую практику новый метод обезболивания – продленную проводниковую блокаду 2-й и 3-й ветвей тройничного нерва с помощью катетера, который с успехом используется более 28 лет. Сочетанное применение анальгезии и регионарной анестезии позволяет уменьшить риск анестезиологических осложнений при операциях в челюстно-лицевой области и обеспечить обезболивание в послеоперационном периоде без назначения наркотических анальгетиков и угнетения кашлевого рефлекса. Разработаны новые методы прижизненной диагностики и профилактики бронхолегочных осложнений у больных с воспалительными процессами, травмой, деформациями и новообразованиями челюстно-лицевой области, что повысило эффективность и безопасность хирургического лечения, позволило снизить летальность в 2,5 раза. Автором впервые разработаны методы прижизненной диагностики аспирации содержимого полости рта во время эндотрахеального наркоза при операциях в ЧЛО.

Для выявления скрытой дыхательной недостаточности предложен новый метод функциональной диагностики – назальная электромиография (соавторы Байриков И. М., Шакиров М. Н.). С целью профилактики бронхолегочных осложнений разработан метод волнового вибропневмомассажа с помощью аппарата «БИОМ-ПУЛМО».

Внедрен мониторинг сердечно-сосудистой деятельности и газообмена в амбулаторной стоматологической практике, даны рекомендации по обезболиванию у пациентов пожилого возраста и с факторами риска. Впервые в отечественной литературе опубликована монография и цикл работ по истории обезболивания в стоматологии. Раскрыты многие малоизвестные факты из истории анестезии, биографии ученых, иллюстрации и документы.

Кандидатская диссертация на тему «Профилактика и лечение нарушений внешнего дыхания у больных с флегмонами челюстно-лицевой области и шеи» защищена в 1980 году в ММСИ им. Н. А. Семашко.

Лауреат международной премии им. Т. И. Ерошевского в области медицинской геронтологии (2000 г.). Награжден нагрудным знаком МЗ и СР «Отличник здравоохранения» (2007 г.), медалями СтАР «Отличник стоматологии» I степени и издательства «Поли Медиа Пресс» «За многолетнее сотрудничество». Победитель первого Всероссийского профессионального конкурса СтАР в номинации «Обезболивание и неотложная помощь в стоматологии». Автор 252 научных работ (в том числе 12 монографий, 6 учебных пособий, 2 авторских свидетельств на изобретения, 2 электронных учебных пособий и 1 руководства по вопросам обезболивания и неотложной помощи в челюстно-лицевой хирургии и стоматологии).

В настоящее время Столяренко П. Ю. является руководителем Приволжского центра Российской секции Европейской (EFAAD) и Всемирной (IFDAS) федерации развития обезболивания в стоматологии, членом редколлегии журнала «Стоматолог-практик».

К СОДЕРЖАНИЮ

Глава 2. АНАТОМИЧЕСКИЕ ОСОБЕННОСТИ ЧЕЛЮСТНО-ЛИЦЕВОЙ ОБЛАСТИ

Современные технологии местного обезболивания включают в себя:

1. Знания и практические навыки по вопросам физиологии, фармакологии, реаниматологии, анестезиологии, геронтологии и педиатрии.
2. Знания анатомо-топографических и физиологических особенностей челюстно-лицевой области.
3. Использование карпульной технологии с применением местно-анестезирующих препаратов на основе артикаина, мепивакаина с и без вазоконстриктора.
4. Применение шприцев, инъекторов, игл и других инструментов для проведения местной анестезии с соблюдением правил безопасности и последующей утилизацией игл.
5. Применение простых и безопасных способов местной анестезии.

Приведем некоторые данные из анатомии челюстно-лицевой области. Ведь знание анатомо-топографических особенностей строения,кровоснабжения и иннервации отдельных зон лица особенно важно в стоматологической практике, когда большая часть методов местного обезболивания сопряжена с необходимостью проведения аспирационных проб, которая проводится для профилактики внутрисосудистого введения местноанестезирующего раствора (Рис. 25).

В лицевом отделе головы выделяют переднюю и боковую области лица. К передней относятся области глазницы, regio orbitalis, носа, regio nasalis, и рта, regio oralis, с примыкающей к ней подбородочной областью, regio submentalis. В боковую область лица входят следующие области: щечная, regiobuccalis; околоушно-жевательная, regio parotideomasseterica; глубокая латеральная область лица, regio facialis lateralis profunda (Рис. 26).

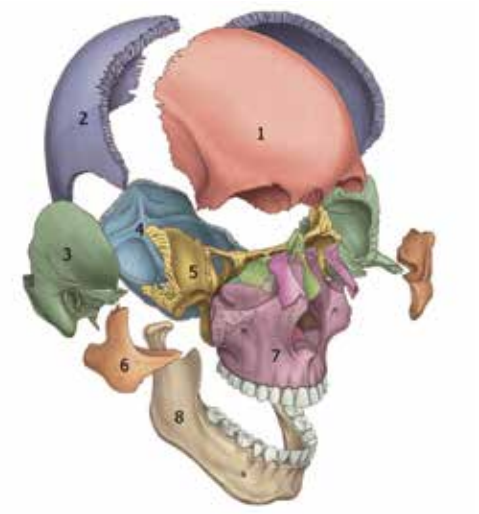

Рис. 25. Череп в целом (оригинальное изображение Gray's Anatomy)
1. Лобная кость.
2. Теменная кость.
3. Височная кость.
4. Затылочная кость.
5. Клиновидная кость.
6. Скуловая кость.
7. Верхняя челюсть.
8. Нижняя челюсть

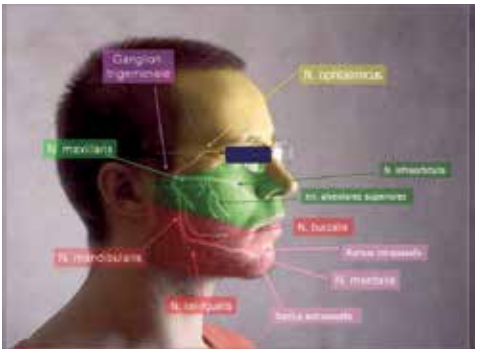

Рис. 26. Топография тройничного нерва

Главную роль в местном обезболивании играет тройничный нерв, 5 пара черепно-мозговых нервов. Тройнич-

К СОДЕРЖАНИЮ

ный нерв является смешанным, он имеет четыре ядра, из которых два чувствительных и одно двигательное заложены в заднем мозге, а одно чувствительное (проприоцептивное) – в среднем мозге. Отростки клеток, заложенных в двигательном ядре (nucleus motorius), выходят из моста на линии, отделяющей мост от средней ножки мозжечка и соединяющей место выхода nn. trigemini et facialis (linea trigeminofacialis), образуя двигательный корешок нерва, radix motoria. Рядом с ним в вещество мозга входит чувствительный корешок, radix sensoria. Оба корешка составляют ствол тройничного нерва, который по выходе из мозга проникает под твердую оболочку дна средней черепной ямки и ложится на верхнюю поверхность пирамиды височной кости у ее верхушки, там, где находится impressio trigemini. Здесь твердая оболочка, раздваиваясь, образует для него небольшую полость, cavum trigeminale. В этой полости чувствительный корешок имеет большой тройничный узел, ganglion trigeminale. Центральные отростки клеток этого узла составляют radix sensoria и идут к чувствительным ядрам: nucleus pontinus n. trigemini, nucleus spinalis n. trigemini и nucleus mesencephalicus n. trigemini, а периферические идут в составе трех главных ветвей тройничного нерва, отходящих от выпуклого края узла.

Ветви эти следующие: первая, или глазная, n. ophthalmicus, вторая, или верхнечелюстная, n. maxillaris, и третья, или нижнечелюстная, n. mandibularis. Двигательный корешок тройничного нерва, не принимающий участия в образовании узла, проходит свободно под последним и затем присоединяется к третьей ветви.

Глазной нерв выходит из полости черепа в глазницу через верхнюю глазничную щель, fissura orbitalis superior. Верхнечелюстной нерв выходит из полости черепа через круглое отверстие, foramen rotundum, большого крыла клиновидной кости, нижнечелюстной нерв – через овальное отверстие, foramen ovale большого крыла клиновидной кости.

В стоматологической практике, а именно при проведении обезболивания при санации полости рта, важны вторая и третья ветви тройничного нерва, неразрывно связанные с анатомией верхней и нижней челюстей.

2.1. ОСОБЕННОСТИ ПРОВЕДЕНИЯ ПРОВОДНИКОВОЙ АНЕСТЕЗИИ В ЧЕЛЮСТНО-ЛИЦЕВОЙ ОБЛАСТИ.

Учитывая сложность проведения проводникового обезболивания в стоматологии,обозначим используемые отверстия на челюстях, а разделами ниже поговорим про каждый метод отдельно.

2.1.1. ОТВЕРСТИЯ И СВЯЗАННЫЕ С НИМИ ВИДЫ ПЕРИФЕРИЧЕСКОЙ ПРОВОДНИКОВОЙ АНЕСТЕЗИИ НА ВЕРХНЕЙ ЧЕЛЮСТИ.

1. Задние верхнеальвеолярные отверстия, находящиеся на бугре верхней челюсти, – целевой пункт при проведении туберальной анестезии.
2. Подглазничное отверстие на лицевой поверхности верхней челюсти – целевой пункт анестезии подглазничного нерва (инфраорбитальная анестезия).
3. Большое небное отверстие в задней части неба – целевой пункт небной (палатинальной) анестезии.
4. Резцовое отверстие в передней части неба – целевой пункт резцовой анестезии.

2.1.2. ОТВЕРСТИЯ И СВЯЗАННЫЕ С НИМИ ВИДЫ ПЕРИФЕРИЧЕСКОЙ ПРОВОДНИКОВОЙ АНЕСТЕЗИИ НА НИЖНЕЙ ЧЕЛЮСТИ.

1. Нижнечелюстное отверстие на внутренней поверхности ветви нижней челюсти – целевой пункт мандибулярной анестезии.
2. Подбородочное отверстие на наружной поверхности тела нижней че-

К СОДЕРЖАНИЮ

люсти – целевой пункт подбородочной анестезии.

2.2 ПРАВИЛА ПРОВЕДЕНИЯ ПРОВОДНИКОВОГО ОБЕЗБОЛИВАНИЯ.

Успех проводниковой анестезии, кроме других условий, зависит в значительной мере от знаний анатомии области инъекции и умения находить необходимое данной анестезии отверстие на челюсти. Отталкиваясь от обозначенных выше тезисов, можно сформулировать единые правила проведения проводникового обезболивания.

1. Точное определение целевого пункта, то есть необходимо уметь верно и легко находить то или иное отверстие либо пункт вблизи его. Место целевого пункта в целом должно легко определяться при помощи постоянных и видимых опознавательных точек. Ими могут быть: зубы, пограничные костные ориентиры и анатомотопографические границы областей.

2. Место вкола должно быть точно определено, так как от него в определенной мере зависит как успех анестезии, так и отсутствие осложнений. Объясняется это тем, что не из всякого места вкола можно с одинаковым успехом и одинаковой легкостью дойти иглой до нужного целевого пункта.

3. Продвигая инъекционную иглу вблизи кости, необходимо все время ясно ощущать последнюю. При отсутствии верного и точного ощущения кости можно отклониться от целевого пункта, что может повлечь за собой травму расположенных вблизи сосудов и собственно нерва. Также необходимо следить за направлением скоса иглы, который должен быть определен к кости, а не наоборот.

4. Часть иглы должна всегда оставаться снаружи, так как отлом таковой часто приходится на место входа ее в канюлю. Это важно для немедленного ее извлечения и возможности захвата концевой части.

5. Местноанестезирующий раствор следует выпускать медленно во избежание разрыва тканей или их компрессии.

К СОДЕРЖАНИЮ

Глава 3. НЕИНЪЕКЦИОННАЯ АНЕСТЕЗИЯ

Технически наиболее простым способом местной анестезии тканей является поверхностная, или аппликационная (от лат. applicatio – прикладывание). Особенностью поверхностной анестезии является то, что пропитывание тканей местным анестетиком осуществляется с поверхностных слоем кожных покровов или слизистой оболочки полости рта в точке их нанесения. Аппликационные местные анестетики за счет высокой концентрации быстро проникают через кожу и слизистую оболочку полости рта на глубину 2-3 мм и осуществляют блокаду рецепторов и периферических нервных волокон. При этом необходимо учитывать, что через поврежденную кожу (слизистую) аппликационные местные анестетики проникают быстрее. Для этого используются лекарственные формы анестетиков в виде жидких растворов, мазей, гелей, пленок или аэрозолей, содержащих местные анестетики в высокой концентрации без вазоконстрикторов. В настоящее время чаще применяется 10% раствор лидокаина.

Основным показанием для поверхностной анестезии является обеспечение психологического комфорта для больного ипрактикующего врача. Среди прочих показаний следует отметить обезболивание слизистой оболочки полости рта при лечении заболеваний, сопровождающихся болевым синдромом. К ним относятся: многоформная экссудативная эритема, стоматит, гингивит и пародонтит. Наибольшее распространение эта анестезия получила для обезболивания места введения иглы, поскольку проведение инъекционных способов местной анестезии может сопровождаться болезненностью и связанными с этим психофизиологическими реакциями пациента: страхом, развитием обморочных состояний и другими. По данным Lipp M.D.W. (1998), две трети пациентов оценивают ощущения от инъекции как неприятные и хотели бы их избежать. Поэтому безболезненное введение местноанестезирующего раствора в современной анестезиологии занимает важное место (Рис. 27).

Рис. 27. Аппликационный анестетик на основе бензокаина

Нанесенные поверхностно с помощью ватного или марлевого тампона местные анестетики за счет высокой концентрации быстро проникают через поверхность слизистой или поврежденной кожной ткани на глубину до нескольких миллиметров и осуществляют блокаду рецепторов и периферических нервных волокон. Анестезирующее действие развивается в течение нескольких минут и продолжается до нескольких десятков минут. Техника поверхностной анестезии для обезболивания места предполагаемого вкола иглы состоит в том, что аппликационный анестетик точечно наносится в точке вкола иглы на 2-3 минуты.

3.1 КРИООБЕЗБОЛИВАНИЕ

Известны аппликационные средства, при которых обезболивающий эффект достигается за счет охлаждаю-

К СОДЕРЖАНИЮ

щих веществ. Эти вещества (например, хлорэтил или тетрафторэтан) после распыления быстро испаряются и вызывают глубокое охлаждение тканей. Тетрафтороэтан оказывает обезболивающее действие охлаждением: быстрое распыление этого вещества на оперируемую поверхность вызывает значительное понижение температуры этой поверхности, длящееся около минуты. Обезболивание поверхности происходит тогда, когда это понижение температуры достигает синаптического порога. Преимущество такого вида поверхностного обезболивание очевидно в пародонтологии, во время операций закрытого и открытого кюретажа. Также этот вид обезболивания интересен с точки зрения оценки витальности пульпы зуба: понижение температуры эмали стимулирует пульпу, вызывая незначительную боль, что позволяет оценить жизнеспособность пульпы исследуемого зуба (Рис. 28).

Рис. 28. Одноразовые унидозы аппликационного анестетика на основе 20% бензокаина

Интересным примером может служить аэрозольный криоанестетик Friljet, в состав которого входят тетрафтороэтан, масло перечной мяты и этанол.

Благодаря тетрафтороэтану реализуется обезболивающее действие охлаждением: быстрое распыление этого вещества на оперируемую поверхность вызывает значительное понижение температуры этой поверхности, длящееся около минуты. Обезболивание поверхности происходит тогда, когда это понижение температуры достигает синаптического порога. Это действие (криоанестезия), распространяющееся на поверхностные ткани и ограниченную область, длится достаточно долго для того, чтобы совершать стоматологические операции короткой длительности. Возобновление чувствительности – полное.

Этот препарат помимо поверхностной анстезии может использоваться в терапевтической стоматологии для оценки жизнеспособности пульпы. Понижение температуры эмали стимулирует пульпу и вызывает незначительную боль. При отсутствии воспаления и нарушении микроциркуляции в сосудисто-нервном пучке чувствительность восстанавливается полностью (Рис. 29).

Рис. 29. Криоанестетик Friljet.

Однако применение таких веществ в полости рта нецелесообразно из-за опасности их попадания в дыхательные пути, а также на интактные зубы. Их резкое охлаждение само по себе может вызвать неблагоприятные последствия и резкую болезненность.

Одним из наиболее распространенных неинвазивных методов обезболивания в стоматологической практике является метод аппликационной анестезии, но при использовании данного метода обезболивания может наблюдаться ряд негативных побочных эффектов [Рабинович С.А., Сохов С.Т., Стош В.И. 2005].

К СОДЕРЖАНИЮ

В клинической практике в настоящее время нет патогенетически обоснованного и разработанного метода неинвазивного обезболивания при проведении пародонтологического лечения больных хроническим генерализованным пародонтитом.

Определенный интерес представляет исследование, проведенное к.м.н. Е.И. Шлыковой, устройства для локальной гипотермии «Холод-01» «Еламед», производитель ОАО «Елатомский приборный завод» (Рис. 30).

Рис. 30. Устройство для локальной гипотермии «Холод-01» «Еламед», Россия

Конструктивно устройство состоит из термоохлаждающего блока и источника питания с сетевым кабелем. На корпусе термоохлаждающего блока расположена охлаждающая рабочая поверхность. В состав устройства входят сменные насадки (4 штуки: круглая – диаметром 15 мм и температурой на рабочей поверхности насадки минус 6,1°С; плоская – размером 15×6 мм и температурой минус 6,1°С; вогнутая – размером 20×10 мм и температурой минус 7,1°С; круглая – диаметром 6 мм и температурой минус 5,5°С), разработанные нами совместно с производителем ОАО «Елатомский приборный завод». Сменная насадка крепится посредством байонетного соединения.

Принцип действия аппарата заключается в использовании термоэлектрического эффекта, или эффекта Пельтье, когда через цепь двух разнородных материалов пропускается постоянный ток, один из спаев начинает нагреваться, а другой – охлаждаться. В качестве источника холода использован термоэлектрический элемент Пельтье, охлаждающая поверхность которого находится в термическом контакте с рабочей поверхностью устройства, а нагреваемая поверхность принудительно охлаждается вентилятором, размещенным внутри корпуса термоохлаждающего блока.

Обезболивание проводили наложением рабочей поверхности насадки на слизистую оболочку в области проводимого вмешательства и ее удерживанием в течение одной минуты (Рис. 31).

Рис. 31. Положение насадки криоаппарата на слизистой оболочке в полости рта больного

В результате анализа данных теста «САН» у больных хроническим генерализованным пародонтитом средней степени тяжести было определено, что уровень самочувствия, активности и настроения пациентов до вмешательства соответствовал средним значениям (4,05±0,23 балла). После проведенного лечения с применением криообезболивания установлено улучшение состояния больных на 27,9% ($p<0,01$) по сравнению с исходным, с применением инфильтрационной анестезии – на 21,6% ($p<0,01$), с применением аппликационной анестезии – на 11,5% ($p<0,01$). Полученные результаты могут быть обусловлены тем, что применение

К СОДЕРЖАНИЮ

неинвазивной методики криообезболивания оказывает положительное действие на психоэмоциональное состояние пациента, уменьшая волнение и страх перед местной анестезией за счет отсутствия привычной формы инъектора, а также продолжительного онемения тканей после проведенного обезболивания.

В результате оценки показателя ЭОД зубов у больных хроническим генерализованным пародонтитом средней степени тяжести было выявлено, что порог электровозбудимости пульпы зубов до обезболивания составил 4,81±0,56 мкА, что соответствует норме. После проведения метода криообезболивания отмечалось существенное повышение электровозбудимости относительно исходных показателей до значений 14,32±0,64 мА ($p<0,01$), однако они были далеки от значений, характерных для гибели коронковой пульпы, с последующим ее восстановлением к тридцатой минуте исследования. Следовательно, применение данного метода обезболивания не оказывает негативного необратимого влияния на пульпу зуба. После проведения аппликационной анестезии показатели электровозбудимости пульпы статистически достоверно не менялись на протяжении всего исследования. После проведения инфильтрационной анестезии через 60 минут после инъекции показатели электровозбудимости пульпы составили 17,31±0,29 мкА, что свидетельствует о неполном восстановлении чувствительности пульпы зуба (Рис. 32).

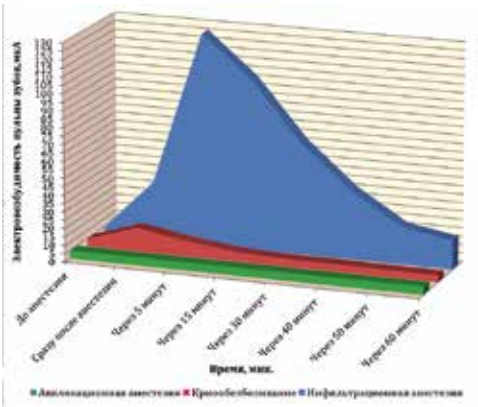

Рис. 32. Результаты оценки показателя электровозбудимости (мкА) пульпы зубов у больных хроническим генерализованным пародонтитом средней степени тяжести при проведении обезболивания

Таким образом, согласно полученным результатам, можно проследить саногенетическое влияние криообезболивания на внеклеточную гидратацию тканей пародонта, с возможностью снижения отека и воспаления в тканях.

Анализ полученных данных показал, что криообезболивание является оптимальным методом при проведении пародонтологического лечения больных хроническим генерализованным пародонтитом средней степени тяжести. Максимальную эффективность данного метода наблюдали сразу после проведения обезболивания и прослеживали ее наличие в течение пяти минут. Восстановление исходных показателей микроциркуляции выявлено к тридцатой минуте исследования.

Благодаря использованию разработанного нами метода криообезболивания удалось повысить эффективность и безопасность обезболивания при пародонтологическом лечении больных хроническим генерализованным пародонтитом средней степени тяжести.

Установлено, что включение данного метода обезболивания в комплексное лечение больных хроническим генерализованным пародонтитом средней степени тяжести, позволяет также повысить эффективность лечения за счет выраженного обезболивающего, противовоспалительного, лимфодренажного эффекта, а также за счет отсутствия осложнений, характерных для аппликационной и инфильтрационной анестезий.

ПРАКТИЧЕСКИЕ РЕКОМЕНДАЦИИ

1. Метод криообезболивания проводят пациентам в положении сидя

К СОДЕРЖАНИЮ

при помощи устройства для осуществления локальной гипотермии «Холод» (ОАО «Елатомский приборный завод»), располагая рабочую поверхность насадки, форма которой зависит от анатомических особенностей обезболиваемого участка, на слизистую оболочку альвеолярного отростка в области проводимого вмешательства с длительностью процедуры – 1 минута и температурой рабочей поверхности насадки без тепловой нагрузки, при температуре окружающего воздуха 23±1°С, равной минус 5 – минус 8°С (в зависимости от применяемой насадки).

2. Применение метода криообезболивания показано больным хроническим генерализованным пародонтитом средней степени тяжести при комплексном пародонтологическом лечении для адекватного обезболивания, ускорения восстановительных процессов в тканях пародонта.

3. Противопоказанием к проведению метода криообезболивания служат общие противопоказания к криообезболиванию, холодовая аллергия, болезнь Рейно, а также наличие сопутствующих заболеваний в стадии декомпенсации.

3.2 АППЛИКАЦИОННАЯ АНЕСТЕЗИЯ

Применение поверхностной анестезии показано при различных малотравматичных вмешательствах, к которым относятся удаление временных или постоянных подвижных зубов, вскрытие подслизистых абсцессов, болезненные манипуляции у края десны.

Однако наряду с достоинствами аппликационные способы имеют и существенные недостатки. Основным является выраженное токсическое действие местных анестетиков. Из-за высокой концентрации, необходимой для обеспечения процесса их проникновения в ткани, и свойственного им сосудорасширяющего действия, а также отсутствия вазоконстриктора они всасываются в кровь и создают там токсические концентрации настолько быстро, как при внутривенном введении (Bennett C.R., 1984). Это характерно в большей степени для водорастворимых аппликационных средств (пиромекаин, тетракаин) и в меньшей степени – для средств, плохо растворимых в воде (средства на бензокаиновой и лидокаиновой основе). В результате этих особенностей при применении аппликационных анестетиков иногда возможны как местные, так и системные токсические эффекты. Поэтому необходимым является строгий контроль общего количества введенных местных анестетиков, включая использованное при поверхностной анестезии.

В связи с этим аэрозольные формы представляются менее приемлемыми, так как при их использовании оценка общей дозы затруднена, а также имеется риск развития асфиксии из-за западения корня языка и подавления рвотного и гортанно-глоточного рефлексов. Кроме того, аэрозольное распыление допускает попадание средств на врача и медперсонал (не только в дыхательные пути, но и на открытые ткани рук, лица, шеи), что увеличит профессиональную вредность их и так непростых условий работы.

Определенным противопоказанием к применению аппликационных способов обезболивания в полости рта является также психологический дискомфорт у пациентов в результате продолжительного нарушения чувствительности слизистой, а также вероятность прикусывания мягких тканей, особенно у детей.

Наш клинический опыт свидетельствует о необходимости внимательного и взвешенного отношения к применению аппликационного обезболивания в амбулаторной стоматологической практике. К примеру, в большом числе случаев преодоление болезненности при прокалывании иглой тканей может быть достигнуто следующими приемами:

К СОДЕРЖАНИЮ

– отвлечение внимания пациента;

– сдавление удерживаемых пальцами мягких тканей во время инъекции;

– просьба к пациенту сделать глубокий вдох перед вколом иглы, что увеличивает оксигенацию головного мозга и снижает вероятность развития осложнений общего характера;

– немедленное, после мягкого прокола слизистой, инъекция иглой, введение небольшого количества местноанестезирующего раствора.

В тех случаях, когда болезненность не может быть преодолена приведенными мерами (при небной анестезии, боязни пациентом инъекции), следует использовать, возможно, меньшие количества анестетика, который следует наносить максимально ограниченно в месте предстоящего введения иглы и обязательно удалять излишки после двухминутной экспозиции (Рис. 33).

Рис. 33. Аппликационная анестезия

Для поверхностной анестезии в последнее время начали применять крем «Емла», который является эутектическим раствором местных анестетиков лидокаина и прилокаина в соотношении 1:1. Термин «эутектический» означает, что точка плавления этой смеси из двух анестетиков ниже, чем каждого из них в отдельности. При температуре 25 градусов по Цельсию смесь лидокаина и прилокаина переходит из масляной формы в водоэмульсионную благодаря высокому содержанию воды в составе крема (Рис. 34).

«Емла» абсорбция эутектической смеси происходит и через неповрежденную поверхность кожи. Обязательным условием успешного применения данного крема является наличие специальной окклюзионной повязки. При отсутствии повязки вода из крема интенсивно испаряется, что приводит к недостаточному увлажнению поверхностного эпителия и снижает абсорбцию эутектической смеси.

Рис. 34. Крем «Емла»

Процессы пропитывания влагой поверхностных слоев кожи и последующая абсорбция местных анестетиков – достаточно медленные, поэтому эффект обезболивания интактной кожи развивается в течение не менее 60 минут. Наибольшего значения эффект обезболивания достигает в среднем через 120 минут. После снятия окклюзионной повязки анальгезия сохраняется в течение двух часов. Глубина анестезированных тканей зависит от времени наложения повязки и может увеличиваться от 3 мм после 60 минут аппликации до не более 5 мм.

Как показали результаты клинического использования крема «Емла», пиковые концентрации анестетика в крови после нанесения 150 г 5% препарата на большую поверхность кожи (1300 кв. см) составляли 1,1 мкг/мл для лидокаина и 0,2 мкг/мл для прилокаина, тогда как токсичные уровни для этих препаратов – 5 мкг/мл и 10 мкг/мл соответственно. Препарат хорошо переносится и безопасен. Местные реакции, такие как бледность, эритема, отек, возникают достаточно часто, отражая гидратацию кожи и действие местных анестетиков на сосуды. Однако эти реакции преходящи и маловыраженны. Ощущения жжения и пощипывания возникают редко.

К СОДЕРЖАНИЮ

Таким образом, применение крема «Емла» можно рекомендовать при таких плановых хирургических вмешательствах в челюстно-лицевой области, как введение игл и катетеров в сосуды перед индукцией анестезии, поверхностные кожные вмешательства, в косметологии и особенно в пластической хирургии. Для обезболивания места вкола иглы при проведении способов местной анестезии это средство практически не приемлемо из-за большого латентного периода.

Для поверхностной анестезии слизистых оболочек перед проведением инъекции очень удобной представляется отечественная самоклеющаяся пленка «Диплен ЛХ». Она имеет комбинированное действие: обезболивающее и антибактериальное. В основу пленки положено пленочное покрытие «Диплен», которое конструктивно состоит из двух совмещенных слоев – гидрофильного и гидрофобного. Пленка обладает сорбционной способностью, защитными свойствами (не проницаема для микрофлоры) и паропроницаемостью. В составе средства «Диплен ЛХ» использованы антисептик хлоргексидин, обладающий широким спектром активности в отношении микрофлоры полости рта, анестетик лидокаин гидрохлорид и находящийся в поверхностном слое пленки бриллиантовый зеленый, который может служить маяком при проведении инъекционного обезболивания.

Техника применения этого средства проста и удобна. Ножницами отрезают необходимого размера пленку и клеящейся стороной накладывают на слизистую оболочку в области предполагаемого вмешательства. Для обезболивания и одновременно антисептической обработки места вкола иглы достаточно очень небольшого кусочка диаметром 0,3 мм. После наклеивания пленки оба эффекта развиваются уже через 60-90 секунд. Ярко зеленый или синий цвет пленки облегчает врачу ориентацию в полости рта. Пленку не удаляют ни перед инъекцией, прокалывая ее иглой, ни после инъекции, что предохраняет место вкола иглы от инфицирования и способствует безболезненному его состоянию после прекращения действия введенного раствора местного анестетика. Через 3-5 часов пленка, как правило, полностью рассасывается (Рис. 35).

Рис. 35. Стоматологическая пленка «Диплен-ЛХ»

Научно и клинически обосновано наличие небольшой концентрации препаратов в пленке: 10 мкг/кв. см хлоргексидина биглюконата и 30 мкг/кв. см лидокаина гидрохлорида. Благодаря этому пленка не обладает местнораздражающим, общетоксическим, сенсибилизирующим, мутагенным действием и активно влияет на микрофлору полости рта, включая строгие неспорообразующие анаэробные виды. Кроме того, у нее нет неприятного запаха и вкуса, она не вызывает дискомфорта и каких-либо отрицательных ощущений у пациентов. Благодаря своим свойствам самоклеющаяся пленка «Диплен ЛХ» должна шире применяться в отечественной стоматологической практике.

Аппликационный анестетик «Арома-паста» отличается от существующих в настоящее время тем, что обладает высокой эффективностью при поверхностном обезболивании интактной (неповрежденной) кожи. Препарат представляет собой комбинацию трех анестетиков, оптимальное сочетание которых позволяет добиться хорошего результата с точки зрения обезболивающего эффекта и длительности действия. В состав пасты входит

К СОДЕРЖАНИЮ

этиламинобензоат, дибукаин гидрохлорид, тетракаин гидрохлорид, гомосульфамин.

Анестезирующее действие «Арома-паста» развивается в течение нескольких минут и продолжаются до нескольких десятков минут. Применение «Арома-пасты» в клинике хирургической стоматологии показало высокую клиническую эффективность аппликационного анестетика «Арома-пасты» как по глубине, так и по продолжительности местнообезболивающего эффекта (Рабинович С.А., 2002). Имея низкую токсичность, по сравнению с другими препаратами («Елма» – эутектический крем лидокаин + примакаинв соотношении 1:1 и другими), короткий латентный период, достаточная глубина проникновения в мягкие ткани за короткий промежуток времени до 5 мм и более (Рис. 36).

В хирургической стоматологии «Арома-паста» применяется:

Рис. 36. Аппликационный анестетик «Арома-пронес паста»

– для обезболивания точки вкола при инъекционном обезболивании;

– для обезболивания малообъемных и матотравматических хирургических вмешательств на поверхности кожи и слизистой оболочке полости рта, например, закрытый кюретаж в пародонтологии;

– кюретаж лунки удаленного зуба при альвеолите;

– для обезболивания перевязок в челюстно-лицевой области;

– для послеоперационного обезболивания.

К СОДЕРЖАНИЮ

Глава 4. АНАТОМИЯ ВЕРХНЕЙ ЧЕЛЮСТИ И СПОСОБЫ ЕЕ ОБЕЗБОЛИВАНИЯ

Верхняя челюсть, maxilla, – это парная кость со сложным строением, обусловленным ее многообразными функциями: участием в образовании полостей для органов чувств – глазницы и носа, в образовании перегородки между полостями носа и рта, а также участием в работе жевательного аппарата (Рис. 37).

Рис. 37. Верхняя челюсть: вид сбоку

Перенесение у человека в связи с его трудовой деятельностью хватательной функции с челюстей (как у животных) на руки привело к уменьшению размеров верхней челюсти.Вместе с тем, появление у человека речи сделало строение челюсти более тонким (Синельников Р. Д., Синельников Я. Р., Синельников А. Я., 2008). Все это и определяет строение верхней челюсти, развивающейся на почве соединительной ткани, обуславливающее наибольшую эффективность инфильтрационного типа обезболивания на верхней челюсти (Рабинович С. А., Московец О. Н., Лукьянов М. В., Зорян Е. В., Анисимова Е.Н., 2004) (Рис. 38).

1.R. front(medialis); 2.N. supraorbitalis; 3.M. rectusoculilat.; 4.N. opticus; 5.N. oculomotorius; 6.N. frontalis; 7.N.ophthalmicus; 8.N. trochlearis; 9.N. lacrimalis; 10. N. nasociliaris; 11.R. inf. n. oculomotorii; 12. Radix brevis(pregangl.); 13. Ganglion ciliare; 14. Nervi ciliares breves (postgangl.); 15. M. obliquus oculi inf.; 16. Ganglion semilunare n. trigemini (Gasseri); 17. N. maxillaries; 18. A. carotis int.; 19. N. infraorbitalis; 20. Rami alveolares sup. post.; 21. Rami alveolares sup. medii.; 22. Rami alveolares sup. ant.; 23. Pes anserinum minor; 24. Rami palpebrales inf.; 25. Rami nasales ext.; 26. Rami labiales sup.; 27. Tun. mucusa sin. Maxillae; 28. Plexusdentalessup.

Рис. 38. Иннервация верхней челюсти (препарат Vodorachkaya E.)

Передняя поверхность, facies anterior, у современного человека в связи с ослаблением функции жевания, обусловленной искусственным приготовлением пищи, вогнута. Внизу она переходит в альвеолярный отросток, где заметен ряд возвышений, juga alveolaria, которые соответствуют положению зубных корней. Верхнечелюстной нерв через нижнюю глазничную щель, fissura orbitalis inferior, входит в орбиту, где ложится на нижнюю ее стенку в подглазничную бороздку, sulcus infraorbitalis, которая переходит в подглазничный канал, canalis infraorbitalis, и через подглазничное отверстие, foramen infraorbitale, на передней поверхности тела верхней челюсти выходит из глазницы, разделяясь на конечные ветви, образуя малую гусиную лапку, pes anserinus minor (Рис. 39).

К СОДЕРЖАНИЮ

Рис. 39. Бугор верхней челюсти

19. N. infraorbitalis; 20. Rami alveolares sup. post.; 21. Rami alveolares sup. medii.; 27. Tun. mucusa sin. Maxillae; 28. Plexus dentales sup.

Говоря об иннервации верхней челюсти, следует обратить внимание на следующие особенности верхнечелюстного нерва:

– Задние (20), средняя и передние верхние альвеолярные ветви, проходящие в толще стенок верхней челюсти, анастомозируя между собой, образуют верхнее зубное сплетение (22) – superior dental plexus. Оно анастомозирует с таким же сплетением с другой стороны.

– Подглазничный нерв (19) на выходе из одноименного отверстия формирует малую гусиную лапку (Pesanserinumminor 23), от которой отходят верхние губные и наружные носовые ветви.

– В 30% случаев верхний средний альвеолярный нерв (21) иннервирует медиальный щечный корень верхних шестых зубов.

– Слизистая десны с небной стороны в области премоляров и моляров иннервируется большим небным нервом.

– Носонебный нерв иннервирует треугольный участок слизистой оболочки твердого неба в его переднем отделе между клыками.

– От передних альвеолярных ветвей отходит носовая ветвь к слизистой оболочке переднего отдела дна носа, которая анастомозирует с носонебным нервом.

В связи с применением современных артикаинсодержащих анестетиков, их высокой диффузионной способностью, расширились показания к инфильтрационной анестезии на верхней челюсти. По сути, она стала иметь элементы проводниковой благодаря, с одной стороны свойствам препарата, а с другой – анатомическим особенностям кости верхней челюсти.

4.1. ИНФИЛЬТРАЦИОННАЯ АНЕСТЕЗИЯ

При инъекции шприц держат в правой руке тремя пальцами так, чтобы первый палец свободно доставал до конца поршня шприца. Иглу вводят под углом 45 градусов скосом к кости альвеолярного отростка под слизистую оболочку переходной складки скосом к кости, а первый палец располагается на поршне. Анестетик в количестве 0,3-0,5 мл в зависимости от количества обезболиваемых зубов вводят медленно, не более 1мл в минуту, чтобы избежать сильных болевых ощущений от расслаивания тканей раствором. При необходимости продвинуть иглу вглубь тканей или вдоль альвеолярного отростка следует на пути ее продвижения выпускать анестетик, дабы снизить болевые ощущения и предотвратить гематомы от поврежденных сосудов (Рис. 40).

Однако следует упомянуть о некоторых особенностях инфильтрационного обезболивания моляров верхней челюсти. Поскольку в этом месте латеральная поверхность костной пластинки имеет большую толщину, препятствующую диффузии раствора, то инъекцию проводят на удалении от этого места по обе стороны от скулоальвеолярного гребня. Введение местноанестезирующего раствора у верхушки второго премоляра позволяет достичь эффективной блокады нервов медиального щечного корня первого моляра. Для обезболивания дистального щечного корня следует

К СОДЕРЖАНИЮ

Рис. 40. Инфильтрационная анестезия на верхней челюсти

ввести несколько большее количество анестетика, до 0,8 мл, непосредственно за скулоальвеолярным гребнем у его верхушки.

Если инфильтрационной анестезии достаточно для проведения основных стоматологических вмешательств, таких как лечение кариеса и его осложнений, неосложненное удаление зубов и операции на мягких тканях, то при гнойно-воспалительных процессах следует отдавать предпочтение проводниковым методам обезболивания. Связано это с тем, что введение местноанестезирующего раствора по инфильтрационному типу в области воспаления не будет иметь своего эффекта, а также может способствовать генерализации процесса.

4.2. ПОДГЛАЗНИЧНАЯ, ИЛИ ИНФРАОРБИТАЛЬНАЯ АНЕСТЕЗИЯ (РИС. 41).

При внутриротовом способе иглу вкалывают в переходную складку над боковым верхним резцом соответствующей стороны, а затем продвигают вверх и латерально к прощупываемому подглазничному отверстию (Рис. 41А).

Это отверстие находится на 0,5 см ниже середины нижнеглазничного края. Шприц располагают косо на уровне верхнего центрального резца противоположной стороны. По мере продвижения иглы на глубину 1,5-2,0 см

Рис. 41. Внутриротовой способ обезболивания подглазничного нерва

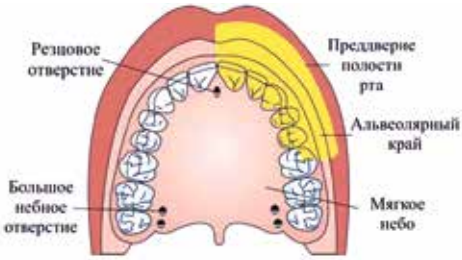

Рис. 41А. Зона обезболивания при инфраорбитальной анестезии

в месте топографии подглазничного отверстия вводят 0,4-0,6 мл раствора анестетика. Зона анестезии включает передние и средние верхние альвеолярные нервы, отходящие от нижнеглазничного нерва.

При внеротовом способе инфраорбитальной анестезии иглу вкалывают под подглазничным отверстием до кости, кончиком иглы отыскивают подглазничную ямку. Придав игле правильное положение, продвигают ее вверх, кзади и кнаружи по направлению к подглазничному отверстию, при этом иглу погружают до кости. В области подглазничного отверстия выпускают 0,5-1,0 мл (Рис. 42).

Направление шприца и иглы аналогично таковому при внутриротовом способе. Зона обезболивания с губо-щечной стороны захватывает резцы, клык и первый премоляр, а также соответствующий участок слизистой оболочки десны верхней челюсти. Кроме того, анестезируется соответ-

К СОДЕРЖАНИЮ

Рис. 42. Анестезия подглазничного нерва: внеротовой путь

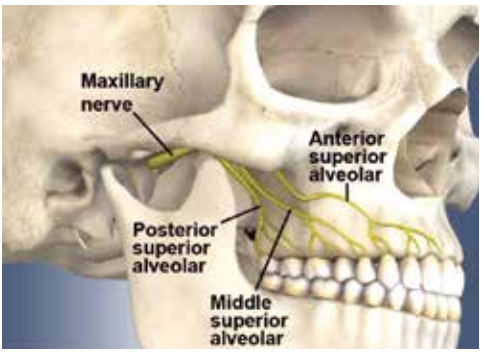

Рис. 43. Иннервация верхней челюсти

ствующая сторона верхней губы, крыло носа и передняя часть щеки. Следует отметить, что в само отверстие при анестезии вводить иглу не следует, за исключением особых случаев, к которым относится алкоголизация нерва при невралгиях.

4.3. ТУБЕРАЛЬНАЯ АНЕСТЕЗИЯ

Подвисочная поверхность верхней челюсти, facies infratemporalis, отделена от передней поверхности посредством скулового отростка и несет на себе бугор верхней челюсти, tuber maxillae, и sulcus palatinus major (Рис. 43).

Над бугром верхней челюсти располагаются верхний задний альвеолярный нерв (20) и крыловидное венозное сплетение, которое представляет собой глубокую венозную сеть из большого числа вен различного калибра, образующих многочисленные петлистые анастомозы. Оно связывает основные коллекторы всех венозных путей челюстно-лицевой области: лицевую, позадичелюстную, средние менингеальные, поверхностные вены, а также вены одноименного сплетения противоположной стороны (Рис. 44).

Крыловидное венозное сплетение занимает область, которая ограничена мышцами нижней челюсти, наружной поверхностью, латеральной крыловидной мышцы и внутренней поверхностью височной мышцы, располагаясь в височно-крыловидном клетчаточном пространстве. Оно простирается от нижнеглазничной щели до шейки суставного отростка нижней челюсти (Рис. 45).

В связи с этим выполнение туберальной анестезии, в ходе которой возможно прокалывание иглой этой области, грозит повреждением сосудов крыло-

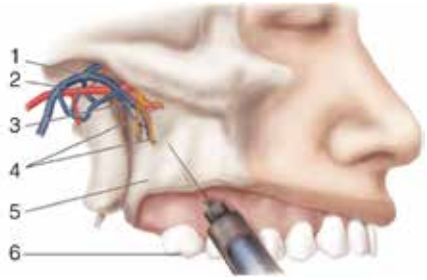

Рис. 44. Туберальная анестезия: костные и мягкотканные ориентиры

1 – крыловидное венозное сплетение; 2 – верхнечелюстная артерия; 3 – задняя верхняя альвеолярная артерия; 4 – входные отверстия задних верхних альвеолярных нервов; 5 – бугор верхней челюсти; 6 – второй моляр верхней челюсти

Рис. 45. Туберальная анестезия

К СОДЕРЖАНИЮ

видного венозного сплетения и образованием обширной гематомы, избежать которой практически невозможно. Травматичность туберальной анестезии, не имеющей в своей основе достаточно четких анатомических ориентиров, настолько высока, что опытные клиницисты не рекомендуют применять ее молодым специалистам. Использование препаратов на основе артикаина и их высокая проникающая способность в большинстве случаев позволяют отказаться от выполнения этого вида анестезии (Рабинович С. А., 2000).

4.4. АНЕСТЕЗИЯ НЕБНОГО НЕРВА

Носовая поверхность, facies nasalis, внизу переходит в верхнюю поверхность небного отростка. На ней заметен гребень для нижней носовой раковины (crista conchalis). Позади лобного отростка заметна слезная борозда, sulcus lacrimalis, которая со слезной косточкой и нижней раковиной превращается в носослезный канал – canalis nasolacrimalis, сообщающий глазницу с нижним носовым ходом. Еще более кзади – большое отверстие, ведущее в sinus maxillaris. Гладкая, плоская глазничная поверхность, facies orbitalis, имеет треугольную форму. На медиальном крае ее, позади лобного отростка, находится слезная вырезка, incisura lacrimalis, куда входит слезная косточка. Вблизи заднего края глазничной поверхности начинается подглазничная борозда, sulcus infraorbitalis, которая кпереди превращается в canalis infraorbitalis, открывающийся упомянутым выше foramen infraorbitale на передней поверхности верхней челюсти (Рис. 46).

Помимо поверхностей, верхняя челюсть имеет четыре отростка. К ним относятся лобный, альвеолярный, небный и скуловой (Рис. 47).

С точки зрения анестезии, наибольший интерес представляет небный отросток, processus palatinus, который образует большую часть твердого неба, palatum osseum, соединяясь с

Рис. 46. Верхняя челюсть в разрезе

Рис. 47. Верхняя челюсть: небная поверхность

парным отростком противоположной стороны срединным швом. Вдоль срединного шва на верхней, обращенной в полость носа стороне отростка, идет носовой гребень, crista nasalis, соединяющийся с нижним краем сошника. Близ переднего конца crista nasalis на верхней поверхности заметно отверстие, ведущее в резцовый канал, canalis incisivus. Верхняя поверхность гладкая, нижняя же, обращенная в полость рта, шероховатая (оттиски желез слизистой оболочки) и несет продольные борозды, sulci palatini, для нервов и сосудов. В переднем отделе часто заметен резцовый шов, sutura incisiva. Он отделяет слившуюся с верхней челюстью резцовую кость,

К СОДЕРЖАНИЮ

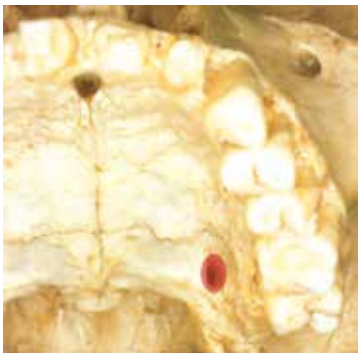

Рис. 48. Небная поверхность верхней челюсти. Красным выделено большое небное отверстие

os incisivum,которая у многих животных бывает в виде отдельной кости (os intermaxillare), а у человека лишь как редкий вариант (Рис. 48).

Небные нервы, nn. palatini, идут от крыло-небного узла через большой небный канал, canalis palatinus major, выходит на твердое небо через большое небное отверстие, foramen palatinum majus, три руппы:

а) большой небный нерв, n.palatinus major, выходит на твердое небо через большое небное отверстие, где он иннервирует задние и средние отделы слизистой оболочки твердого неба до уровня клыков, слюнные железы, слизистую оболочку десны с небной стороны, частично слизистую оболочку мягкого неба;

б) малый небный нерв, n.palatinus minor, выходит через малое небное отверстие, иннервирует слизистую оболочку мягкого неба, небную миндалину, а также мышцу, поднимающую небную занавеску, m. levator veli palatini, и мышцу язычка, m. uvulae;

в) боковые нижние задние носовые ветви, rami nasales posteriores inferiores laterales, входят через большой небный канал, проникают в носовую полость, иннервируют слизистую оболочку нижней носовой раковины, слизистой оболочки нижнего и среднего носовых ходов, гайморовой пазухи (Рис. 49).

Рис. 49. Анестезия вблизи большого небного отверстия

Распространенной ошибкой в стоматологической практике является обезболивание носонебного и небного нервов при терапевтическом лечении зубов, поскольку вышеуказанные нервы не участвуют в иннервации зубов, но участвуют в иннервации слизистой оболочки, надкостницы и стенок альвеол зубов, что делает анестезию необходимой в хирургической стоматологии, например при операции удаления зуба (Рис. 50).

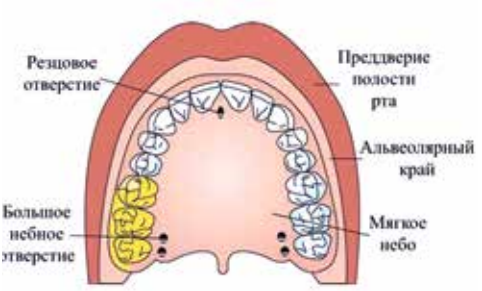

Рис. 50. Зона действия анестезии у большого небного отверстия

При проведении небной анестезии место депонирования раствора располагается впереди от большого небного отверстия на расстоянии 5-10 мм. Для этого при широко открытом рте пациента иглу вводят на 10 мм впереди и внутри от проекции большого небного отверстия на слизистую поверхность. Затем иглу продвигают вверх, к задней и к наружной части до соприкосновения с костью, после

К СОДЕРЖАНИЮ

чего проводят аспирационную пробу. Вводить следует небольшое количество раствора – 0,3-0,5 мл. Обезболивание мягких тканей развивается в течение 2-4 минут.

При проведении блокады большого небного нерва могут возникнуть следующие осложнения:

А) Если раствор ввести близко к большому небному отверстию и/или ввести чрезмерное количество раствора, то он может распространиться на мягкое небо. Это приведет к выключению мышц, осуществляющих глотание, и анестезии тканей мягкого неба, которое вызывает неприятное ощущение постороннего тела во рту. В результате у пациента возникает тошнота и позывы на рвоту (Рис. 51).

Б) Ведение раствора под значительным давлением может вызвать рефлекторный спазм сосудов, сильное механическое сдавление и даже их разрыв, что приводит к некрозу мягких тканей. Особенно высок риск этого осложнения у пациентов пожилого и старческого возраста с атеросклеротическими явлениями и склонностью к повышенной ломкости кровеносных сосудов. Поэтому необходимо вводить местный анестетик в те зоны твердого неба, где наиболее развит подслизистый слой (Рис. 52).

Рис. 51. Чрезмерное введение местного анестетика вблизи большого небного отверстия

Рис. 52. Некроз слизистой оболочки в области большого небного отверстия (фото Mark P Kraver D.D.S)

В) У пациентов, страдающих сахарным диабетом, выполнение небной анестезии сопряжено с риском развития асептического некроза.

4.5. АНЕСТЕЗИЯ РЕЗЦОВОГО (НОСОНЕБНОГО) НЕРВА

Еще один вид проводникового обезболивания на верхней челюсти связан с блокадой носонебного или резцового нерва. N. nasopalatinus идет между надкостницей и слизистой оболочкой перегородки носа вниз и вперед к резцовому каналу, где анастомозирует с одноименным нервом противоположной стороны и через резцовое отверстие выходит на твердое небо, становясь резцовым нервов, n. incisivus. Проходит в резцовом канале.

Иннервирует треугольный участок слизистой оболочки твердого неба в переднем отделе его до мнимой линии, соединяющей клыки верхней челюсти. Его можно блокировать внутриротовым и внеротовым методами.

4.5.1. ВНУТРИРОТОВОЙ МЕТОД

При максимально запрокинутой голове больного и широко открытом рте придают игле отвесное положение по отношению к переднему участку альвеолярного отростка верхней челюсти с небной стороны (Рис. 53).

Вкол иглы производят в слизистую оболочку резцового сосочка, предварительно смазав ее аппликационным анестетиком, несколько кпереди от устья резцового отверстия. Если иглу ввести точно над резцовым отверстием, то направление иглы не совпада-

К СОДЕРЖАНИЮ

Рис. 53. Анестезия носонебного нерва (резцовая): внутриротовой путь

Рис. 54. Техника выполнения анестезии носонебного нерва (резцовая): внутриротовой путь

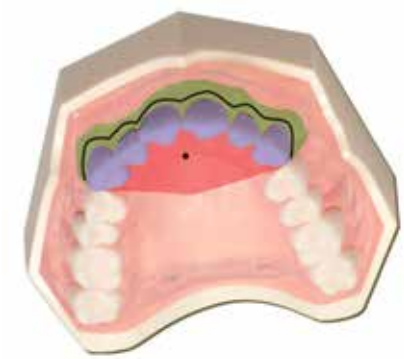

Рис. 55. Зона действия резцовой анестезии: пульпа, небная поверхность, вестибулярная поверхность

ет с осью резцового канала, так как невозможно соблюсти условия их параллельности (препятствует нижняя челюсть). Продвинув иглу до контакта с костью, вводят 0,3-0,5 мл раствора анестетика, откуда он диффундирует в резцовый канал и блокирует в нем носонебный нерв (Рис. 54).

Введение местноанестезирующего раствора непосредственно в сосочек весьма болезненное, поэтому следует использовать аппликационный анестетик и проводить инъекцию у основания десневого сосочка дистальнее него (Рис. 55).

При невозможности внутриротового введения местноанестезирующего раствора прибегают к внеротовому способу. Однако необходимо отметить, что данный тип является довольно-таки редким.

4.5.2. ВНУТРИНОСОВОЙ, ИЛИ ВНЕРОТОВОЙ, МЕТОД ПО Ж.-Ф. ГОДИ

Внеротовой метод анестезии носонебного нерва позволяет провести хорошее обезболивание в области центральных резцов в тех случаях, когда двусторонняя инфраорбитальная анестезия и выключение носонебного нерва внутриротовым методом полностью не снимают болевую чувствительность. Это объясняется тем, что носонебный нерв отдает анастомозы к переднему отделу зубного сплетения довхода в резцовый канал.

Кроме того, внеротовой метод применяют при невозможности выполнения анестезии внутриротовым доступом. Анестетик вводят у основания

Рис. 56. Анестезия носонебного нерва: внеротовой путь

К СОДЕРЖАНИЮ

Рис. 57. Профессор Жан-Франсуа Годи, автор внеротового метода обезболивания носонебного нерва. Публикуется в российской литературе впервые

перегородки носа с обеих сторон от нее (Рис. 56).

Зона обезболивания: слизистая оболочка и надкостница альвеолярного отростка верхней челюсти с небной стороны и твердого неба в треугольном участке, вершина которого обращена к срединному шву, основание – к фронтальным зубам, а стороны его проходят через середину клыков. Иногда зона обезболивания распространяется до первого малого коренного зуба включительно или суживается до области центральных резцов (Рис. 57).

Рис. 58. Шприц с насадкой для интраназального введения лекарственных препаратов в стоматологии

Осложнения. При введении иглы в резцовый канал глубже чем на 1 см возможно кровотечение из носа вследствие травмы слизистой оболочки полости носа. Иногда появляются зоны ишемии на коже перед небоковой поверхности лица.

Этот же путь введения применяют для введения седативных препаратов, поскольку микроциркуляторное русло слизистой оболочки полости носа хорошо развито (Рис. 58).

К СОДЕРЖАНИЮ

Глава 5. АНАТОМИЯ НИЖНЕЙ ЧЕЛЮСТИ И СПОСОБЫ ЕЕ ОБЕЗБОЛИВАНИЯ

Если местное обезболивание на верхней челюсти не вызывает особых затруднений как из-за хорошего доступа к целевым пунктам местной анестезии, так и из-за высокой эффективности современных препаратов, позволяющих в большинстве случаев обойтись инфильтрационной анестезией, то обезболивание нижней челюсти часто вызывает ряд трудностей.

Строение нижней челюсти отличается от верхней за счет выраженной кортикальной пластинки, делающей нижнюю челюсть слабопроницаемой для местных анестетиков, в том числе и для современных артикаинсодержащих препаратов.

Нижняя челюсть, mandibula, непарная, является подвижной костью черепа. Она имеет подковообразную форму, обусловленную как ее функцией (важнейшая часть жевательного аппарата), так и развитием из первой жаберной (мандибулярной) дуги, форму которой она до известной степени сохраняет (Рис. 59).

У многих млекопитающих, в том числе у низших приматов, нижняя челюсть является парной костью. В соответствии с этим, у человека она закладывается из двух зачатков, которые, постепенно разрастаясь, сливаются на втором году после рождения в непарную кость, сохраняя, однако, по средней линии след сращения обеих половин (symphysis mentalis). Соответственно строению жевательного аппарата из пассивного отдела, то есть зубов, осуществляющих функцию жевания, и активного, то есть мышц, нижняя челюсть делится на горизонтальную часть, или тело, corpus mandibulae, несущее на себе зубы, и вертикальную в виде двух ветвей, rami mandibulae, служащих для образования височно-нижнечелюстного сустава и прикрепления жевательной мускулатуры. Обе эти части – горизонтальная и вертикальная – сходятся под углом, angulus mandibulae, к которому на наружной поверхности прикрепляется жевательная мышца, вызывающая появление соименной бугристости, tuberositas masseterica. На внутренней поверхности угла находится крыловидная бугристость, tuberositas pterygoidea, место прикрепления другой жевательной мышцы, m. pterygoideus medialis. Поэтому деятельность жевательного аппарата оказывает влияние на размеры этого угла. У новорожденных он близок к 150°, у взрослых снижается до 130-110°, а в старости, с потерей зубов и ослаблением акта жевания, снова увеличивается (Рис. 60).

Рис. 59. Нижняя челюсть: вид сбоку и изнутри
1-язычок; 2-дистальная поверхность ветви; 3-ретромолярный треугольник; 4-венечный отросток; 5-вырезка нижней челюсти; 6-шейка мыщелка; 7-головка мыщелка нижней челюсти

Рис. 60. Нижняя челюсть: вид со стороны полости рта

К СОДЕРЖАНИЮ

Строение и рельеф тела нижней челюсти обусловлены наличием зубов и участием ее в образовании контура нижнего отдела лица.

Так, верхняя часть тела, pars alveolaris, несет на себе зубы, вследствие чего на ее крае, arcus alveolaris, находятся зубные альвеолы, alveoli dentales, с перегородками, septa interalveolaria, соответствующими наружным альвеолярным возвышениям, juga alveolaria. Закругленный нижний край тела массивный, образует основание тела нижней челюсти, basis mandibulae. В старости, когда зубы выпадают, pars alveolaris атрофируется и все тело становится тонким и низким. По средней линии тела гребешок симфиза переходит в подбородочное возвышение треугольной формы, protuberantia mentalis, наличие которого характеризует современного человека. По сторонам этого возвышения заметны подбородочные бугорки, tuberculi mentalia, по одному с каждой стороны. На латеральной поверхности тела, на уровне промежутка между 1-м и 2-м малыми коренными зубами находится подбородочное отверстие, foramen mentale, представляющее выход канала нижней челюсти, canalis mandibulae, служащего для прохождения нерва и сосудов (Рис. 61).

В отдельных случаях, особенно у женщин старше 50 лет, страдающих заболеваниями пародонта и имеющих в анамнезе остеопороз, возможно проведение анестезии по типу инфильтрационной в области фронтальных зубов на нижней челюсти. Однако следует оговорить, что данный тип называется инфильтрационным условно, так как в связи с повышением пористости костной ткани и близостью канала внутрикостной части подбородочного нерва, обезболивание происходит на счет пассивной диффузии раствора местного анестетика сквозь тело кости.

Рис. 61. Анестезия по инфильтрационному типу в области фронтальных зубов на нижней челюсти

5.1. ОСОБЕННОСТИ ИННЕРВАЦИИ ПЕРЕДНЕГО ОТДЕЛА НИЖНЕЙ ЧЕЛЮСТИ

Нижний альвеолярный нерв является ветвью нижнечелюстного нерва,которая залегает в канале нижней челюсти и, по утверждению некоторых авторов (Jandolo B., 1975; Morace E., 1980), наряду с чувствительными содержит значительное количество симпатических волокон. На протяжении основного ствола нерва в костном канале от него отходят задние, средние и передние нижние зубные ветви, у 50% людей, как полагают (Фраучи В.Х., 1967), образующие нижнее зубное сплетение. Последнее посылает ветви к зубам, десне и другим структурам пародонта нижней челюсти. Имеются указания (Greenstein G., Tarnow D., 2006) на то, что ветви упомянутого сплетения переходят через среднюю линию и участвуют в иннервации резцов и клыка противоположной стороны.

Наши собственные исследования (Цыбулькин А.Г., Васильев Ю.Л., 2010) отчасти подтверждая имеющиеся в литературе описания изучаемого объекта, дополняют их деталями строения костного канала, описанием трех вариантов его формы, а также содержат доказательства размещения в этом канале сосудисто-нервного пучка (Рис. 62).

Наши наблюдения позволили уточнить и переходную зону от канала нижней челюсти к подбородочному отверстию. Если (Solar et al.1994) сообщают о двух типах этой зоны или внутрикостного пути подбородочного

К СОДЕРЖАНИЮ



Рис. 62. Ю.Л. Васильев (Россия) обсуждает с профессором Стенли Маламедом (США) роль индивидуальных особенностей лицевого скелета при поиске проекций пунктов проводниковых методов обезболивания на конгрессе IFDAS-2015 в Берлине, Германия

нерва – прямой и в виде сифона, то нами констатировано существование ее третьей формы – коленообразной. На основании наших данных мы предлагаем называть эту часть нерва переходной вместо предложенной Solar внутрикостной (Рис. 63).

В литературе (Mardinger O., Chaushu G., Arensburg B., 2000) имеется рентгенологическое обоснование нахождения канала в переднем отделе нижней челюсти, полученное на 46 скелетированных нижних челюстях, фиксированных в формалине: в 28% наблюдался изгиб канала, продолжающегося от подбородочного отверстия к средней линии.

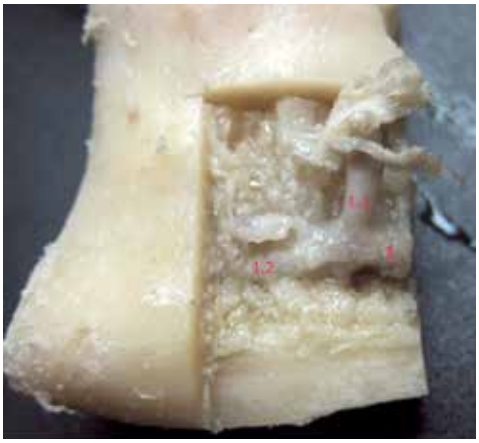

Рис. 63. Коленообразная форма перехода (1.1) нижнечелюстного нерва (1) во внутрикостную часть подбородочного нерва (1.2) (препарат Васильева Ю. Л.)

Следует отметить, что применявшиеся авторами методы трудно признать адекватными, поскольку канал нижней челюсти на большем протяжении не имеет компактной стенки, широко сообщается с ячейками губчатого вещества, что дает основание для ошибочных выводов при исследовании мацерированных челюстей, а также при их рентгенографии.

Ряд зарубежных авторов предлагают называть продолжение канала нижней челюсти в переднем отделе резцовым каналом нижней челюсти (Jacobs R., Mraiwa N., 2002). Однако термин «резцовый канал» используется при описании верхней челюсти (в нем проходит носонебный нерв), поэтому на основании собственных исследований мы предлагаем называть канал, находящийся в переднем отделе нижней челюсти, каналом внутрикостной части подбородочного нерва.

Проведенное нами предварительное рассмотрение распилов нижней челюсти убедило нас в том, что структура ее губчатого вещества такова, что ячейки его трудноотличимы от отрезка

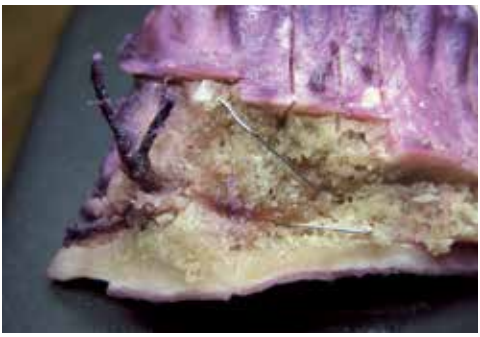

Рис. 64. Вне- и внутрикостная части подбородочного нерва, окраска по Шиффу (препарат Васильева Ю. Л.)

К СОДЕРЖАНИЮ

канала. Поэтому дальнейшее исследование проводили с обязательным выявлением нерва в канале (Рис. 64).

Учитывая то, что по международной анатомической терминологии (2003) подбородочный нерв имеет несколько ветвей, среди которых подбородочные и нижние губные ветви, а также десневые ветви, мы предлагаем следующие дополнения (Рис. 65).

Опираясь на полученные нами данные, подбородочный нерв у одноименного отверстия разветвляется на внекостную часть, parsextraossalis, от которой отходят ветви, иннервирующие нижнюю губу, кожу подбородка и десну, а также внутрикостную часть, parsintraossalis, начинающуюся от подбородочного отверстия и продолжающуюся в собственном канале в переднем отделе нижней челюсти до симфиза; от последней отходят ветви к первому премоляру, клыку и резцам (Рис. 66).

Рис. 65. Внутрикостная часть подбородочного нерва, окраска по Шиффу (препарат Васильева Ю. Л.)

Рис. 66. Внекостные ветви подбородочного нерва и расположение подбородочного отверстия между корнями 3 и 4 зубов

Проведенные нами с использованием современной рентгеновской техники исследования подбородочной области также доказывают существование костного канала. Но в связи с отсутствием его описания в литературе, костный канал внутрикостной части подбородочного нерва воспринимается врачами-стоматологами как артефакт.

Уточнение особенностей иннервации подбородочной области, обоснование существования сосудисто-нервного пучка и костного канала, его содержащего, необходимо для качественного и безопасного лечения наших пациентов.

Основываясь на полученных данных, можно объяснить эффективность местного обезболивания на нижней челюсти в переднем отделе. Хорошая диффузия артикаинсодержащих анестетиков позволяет проводить анестезию по типу аналогичного инфильтрационному на верхней челюсти и такую анестезию, из-за опосредованной пассивной блокады внутрикостной части подбородочного нерва. В связи с этим такую анестезию следует называть инфильтрационной условно (Рис. 67).

Рис. 67. Классическая подбородочная анестезия: костные ориентиры

К СОДЕРЖАНИЮ

5.2.1. ПОДБОРОДОЧНАЯ АНЕСТЕЗИЯ ПО С.Ф. МАЛАМЕДУ

В настоящее время анестезия у подбородочного отверстия в различных модификациях в России не является популярным методом обезболивания. Как самостоятельная методика почти не используется, является дополнительной при хирургических вмешательствах на фронтальном отделе альвеолярного отростка нижней челюсти. Эта анестезия способствует обезболиванию фронтального отдела нижней челюсти: выключается болевая чувствительность мягких тканей половины нижней губы со стороны инъекции, слизистой оболочки преддверия рта от второго премоляра до первого резца противоположной стороны, а также зубы и кость альвеолярного отростка на стороне анестезии. Ранее, когда в практике стоматологии были доступны препараты только с низкой анестетической активностью, для создания высокой концентрации раствора рекомендовали вводить иглу в подбородочное отверстие. Для блокады так называемой «резцовой ветви нижнего луночкового нерва» считали необходимым введение иглы в отверстие с последующим ее погружением на несколько миллиметров. Чтобы погрузить иглу, необходимо было ориентировать ее по ходу канала. Было обнаружено, что канал направлен назад и вверх, причем под таким углом, который делал неудобным внутриротовой способ введения из-за необходимости сильно отводить щеку в сторону. Именно поэтому предпочтение отдавали внеротовому способу, хотя, как правило, пациенты эмоционально более спокойно воспринимают внутриротовые инъекции (Рис. 67А).

В настоящее время высокоэффективные местноанестезирующие препараты позволяют достигать достаточного обезболивания, не вводя иглу в канал, а инфильтрируя ткани возле подбородочного отверстия. Благодаря этому можно значительно снизить

Рис. 67А. Внеротовой метод анестезии подбородочного нерва

травматичность анестезии, а также использовать внутриротовой способ введения и не придерживаться строго направления ориентации иглы, что упрощает технику.

Интересным является метод, предложенный профессором С.Ф. Маламедом (США). Но перед тем, как мы подробно остановимся на его способе, обязательно скажем несколько слов о его биографии.

Стенли Фредерик Маламед родился в Нью-Йорке, где окончил Институт стоматологии в 1969 году. Затем он окончил интернатуру и ординатуру по анестезиологии в больнице Монтефлор и Медицинском центре Бронкса, предварительно отслужив 2 года в армии США в стоматологическом отделении в Фут-Нокс, штат Кентукки. В 1973 году С. Маламед поступил на факультет Института стоматологии Германа Остроу в Лос-Анджелесе. В настоящее время он доктор медицинских наук и профессор по специальности «анестезиология». С.Ф. Маламед является членом Американского стоматологического сообщества анестезиологов, а также лауреатом премии Heidebrink (1996) от Американского сообщества анестезиологии и премии Horace Wells Award от Международной федерации стоматологического сообщества анестезиологов, 1997 (IFDAS) (Рис. 67Б).

К СОДЕРЖАНИЮ

Рис. 67Б. Профессор Стенли Фредерик Маламед (США) с профессором Соломоном Абрамовичем Рабиновичем (Россия) на конгрессе IFDAS-2015 в Берлине, Германия

Начиная с 1974 года и по сегодняшний день Стенли Маламед является независимым консультантом в различных медицинских компаниях и корпорациях (Американская стоматологическая ассоциация, Корпорация здравоохранения (препараты и приборы для неотложной медицинской помощи), Banyan Corporation, Dentsply Inc.(препараты и приборы для местной анестезии), Kodak Corp., Septodont Inc., Novalar Pharmaceuticals, Inc., Monterey Devices, рецензент журнала Evidenced-Based Dental Practice, член редколлегии журнала Dimensions in Dental Hygiene, рецензент журнала Acta Odontologica Scandinavica, рецензент журнала «Челюстно-лицевая хирургия», редактор журнала Anesthesia & Pain Control in Dentistry.

Профессор С.Ф. Маламед является автором более 140 научных работ и 17 глав в различных медицинских и стоматологических изданиях и учебниках на тему физиологии, неотложной медицинской помощи, местной анестезии, седации и общей анестезии. Кроме того, д-р Маламед является автором трех широко известных учебников-бестселлеров, изданных «Мосби»: Handbook of Medical Emergencies in the Dental Office (Руководство по оказанию неотложной помощи в стоматологической клинике).

Возвращаясь к модификации известной классической подбородочной анестезии, необходимо отметить новаторский подход профессора С.Ф. Маламеда к местному обезболиванию. Здесь необходимо акцентировать внимание на том, что в период описания анестезии в США артикаинсодержащие местные анестетики официально не были разрешены к применению и вместо него повсеместно использовался лидокаин.

Сущность метода заключается в следующем: после введения кончика иглы в область, расположенную напротив подбородочного отверстия, создают пальцем мягкое давление на нее. Надавливание можно осуществлять либо на слизистую оболочку (при расположении пальца внутри рта), либо на кожу (при расположении пальца вне ротовой полости). Инъекцию местноанестезирующего раствора осуществляют, поддерживая это давление. В таких условиях вздутие тканей в месте инъекции будет происходить значительно меньше. Под действием давления пальцем раствор будет направлен внутрь канала через подбородочное отверстие, что позволит создать высокую концентрацию анестетика не только вокруг подбородочного нерва, но и вблизи так называемой «резцовой ветви нижнего луночкового нерва». После окончания инъекции и выведения иглы из тканей давление сохраняют еще в течение минимум 2 минут для предотвращения вытекания введенного раствора из отверстия. Еще через 3 минуты возникает анестезия тканей, иннервируемых этими нервами. Таким образом, с использованием усовершенствования, предложенного С.Ф. Маламедом, эффективная блокада нервов у подбородочного отверстия может быть достигнута при значительном упрощении техники и снижении травматичности обезболивания.

Проведенные нами обширные анатомические исследования наглядно пока-

К СОДЕРЖАНИЮ

зывают особенности иннервации переднего отдела нижней челюсти. В связи с этим, в очередной раз необходимо подчеркнуть следующие положения:

1) термин «резцовая ветвь» у нижнего альвеолярного нерва отсутствует;

2) подбородочный нерв у одноименного отверстия разделяется на две ветви: вне- и внутрикостную.

5.2.2. АНЕСТЕЗИЯ ВНУТРИКОСТНОЙ ЧАСТИ ПОДБОРОДОЧНОГО НЕРВА

Нами (Рабинович С.А., Васильев Ю.Л., Цыбулькин А.Г., 2009) была предложена методика поиска (патент на изобретение №2401670) проекции подбородочного отверстия, основанная на изучении данные рентгенологических снимков и трупного материала. Поскольку каждый человек индивидуален, опираться на усредненные данные при проведении местной анестезии нам кажется неправильным. Поэтому нами предложен способ местной анестезии, который заключается в следующем (Рис. 68).

Рис. 68. Проекционная линия через места выхода тройничного нерва

Путем пальпации определяют надглазничное отверстие (или надглазничную вырезку) и подглазничное отверстие, через них проводят воображаемую прямую линию, проходящую через тело нижней челюсти. На расстоянии 12-13 мм выше основания тела нижней челюсти проводят вторую воображаемую линию и в место их пересечения вводят анестетик при одновременном внеротовом пальцевой прижатии места вкола. После этого в течение 1 минуты осуществляют массаж области вкола, передвигая палец вперед-назад вдоль тела нижней челюсти вблизи от подбородочного отверстия.

Существует три метода поиска проекции подбородочного отверстия:

1. Рентгенологический.
2. Пальпаторный или персонализированный.
3. Статистический.

К сожалению, идеальный метод не всегда является допустимым. Во-первых, не у каждого пациента на руках имеет ортопантомограмма или панорамный снимок нижней челюсти. Во-вторых, существуют состояния, в частности, беременность, при которых лучевая нагрузка выполняется только по экстренным показаниям.

Статистический метод также имеет ряд недостатков, среди которых уже рассмотренные выше погрешности, связанные со смещением отверстий медиальнее, их раздвоение и отсутствие учета индивидуальных особенностей черепа.

Поэтому оптимальным является предложенный нами пальпаторный способ поиска проекции отверстия. Он также важен для проведения диагностики нарушений в системе тройничного нерва, когда важно оценить состояние терминальных ветвей с обеих сторон и сравнить болевых интенсивность ощущений пациента.

Определение местонахождения надглазничного отверстия и подглазничного отверстия путем пальпации необходимо для проведения через них воображаемой прямой линии через тело нижней челюсти. Проведение второй воображаемой линии на расстоянии 12-13 мм выше основания тела нижней челюсти и нахождение точки их пересечения позволяет определить местонахождение подбородочного отверстия, кпереди которого делается вкол. Субъективно это определяется дискомфортом пациента и кратковременного тупого болевого ощущения в месте пальпации (Рис. 69).

К СОДЕРЖАНИЮ

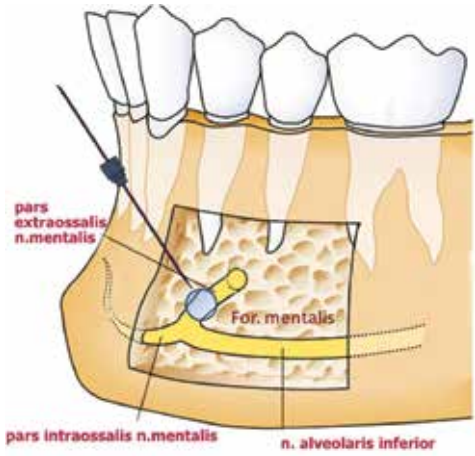

Рис. 69. Анестезия внутрикостной части подбородочного нерва

Рис. 70. Анестезия внутрикостной части подбородочного нерва

Точное определение анатомических ориентиров подбородочного отверстия позволяет уменьшить дозу анестетика по сравнению с ранее использованными и, соответственно, снизить количество осложнений в виде аллергических, кардиоваскулярных, бронхолегочных, почечных реакций и т.д., среди пациентов имеющих как явную, так и не диагностированную соматическую патологию. Круговое передвижение пальца в области вкола обеспечивает глубокое проникновение анестетика в передний отдел нижней челюсти, повышая эффективность анестезии (Рис.70).

С учетом анатомо-топографических особенностей иннервации данной области, по нашим данным, достаточно 0,3-0,5 мл 4% артикаинсодержащего местноанестезирующего препарата для эффективной и безопасной анестезии. В зону обезболивания входят пародонт, премоляры, клыки и резцы на стороне анестезии (Рис. 71).

Показаниями для данного способаобезболивания является лечение кариеса и его осложнений, операция удаление зуба, операции на тканях пародонта.

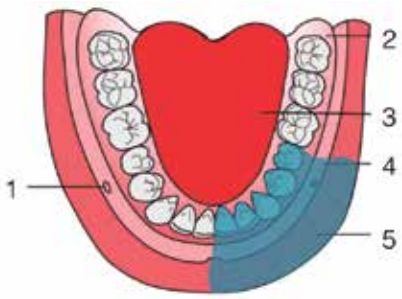

Рис. 71. Зона обезболивания мягких тканей при применении анестезии внутрикостной части подбородочного нерва выделена цветом
1 – подбородочное отверстие;
2 – ретромолярная область; 3 – язык;
4 – слизистая оболочка альвеолярного отростка; 5 – мягкие ткани губы и подбородочной области

5.3. МАНДИБУЛЯРНАЯ АНЕСТЕЗИЯ ПО ЕГОРОВУ П. М.

Ветвь челюсти, ramus mandibulae, отходит с каждой стороны от задней части тела нижней челюсти кверху. На внутренней поверхности ее заметно отверстие нижней челюсти, foramen mandibulae, ведущее в упомянутый выше canalis mandibulae. Внутренний край отверстия выступает в виде язычка нижней челюсти, lingula mandibulae, где прикрепляется lig. sphenomandibulare; lingula у человека развит сильнее, чем у обезьян. Кзади от lingula начинается и направляется вниз и вперед челюстно-подъязычная борозда, sulcus mylohyoideus (след нерва и кровеносных сосудов). Вверху ветвь ниж-

К СОДЕРЖАНИЮ

ней челюсти оканчивается двумя отростками: передний из них, венечный, processus coronoideus (образовался под влиянием тяги сльной височной мышцы), а задний мыщелковый, processus condylaris, участвует в сочленении нижней челюсти с височной костью. Между обоими отростками образуется вырезка incisura mandibulae. По направлению к венечному отростку поднимается на внутренней поверхности ветви от поверхности альвеол последних больших коренных зубов гребешок щечной мышцы, crista buccinatoria (Рис. 72).

Рис. 72. Крыловидно-нижнечелюстное пространство. 1. Жировой комок Биша. 2. Собственно пространство (препарат проф. Цыбулькина А. Г.)

Согласно исследованиям Левена И.И. (1987), раствор анестетика в количестве 1,8 мл при инъекции заполняет крыловидно-челюстное пространство независимо от способа его введения, в связи с чем автор считает, что термин «торусальная анестезия» не обоснован, и фактически такого способа нет и потому мы считаем не целесообразным писать о нем здесь. На практике врачи-стоматологи применяют эту методику как анестезию нижнеальвеолярного нерва.

Предложенный Егоровым П.М. способ «мандибулярной» анестезии заключается в топографо-анатомическом обосновании ориентира вкола иглы для более точного подведения анестетика к нижнелуночковому нерву. Можно сказать, что этот метод был предвосхищением эры трансляционной, или персонализированной медицины, поскольку опирался на индивидуальном подходе к пациенту.

Для этого на коже лица в области ветви челюсти на стороне анестезии определяют проекцию крыловидно-нижнечелюстного пространства и верхнего края нижнечелюстного отверстия. С этой целью при открытом рте линейкой измеряют расстояние между нижним краем скуловой дуги (впереди от суставного бугорка) и нижним краем нижней челюсти, а также между передним и задним краями ветви. Двумя взаимно перпендикулярными линиями, проведенными через центр, делят ветвь нижней челюсти на четыре квадранта. Проекцию крыловидно-нижнечелюстного пространства над нижнечелюстным отверстием на коже определяют при помощи пальца, который располагают соответственно

Рис. 73. Положение пальцев левой руки при определении проекции нижнечелюстного отверстия на черепе

К СОДЕРЖАНИЮ

образовавшемуся верхнелатеральному квадранту (Рис. 73).

Вкол иглы производят на 1,5 см ниже и кнаружи от крючка крыловидного отростка клиновидной кости, то есть в межмышечный треугольник, расположенный ниже среднего края наружной крыловидной, латеральнее внутренней крыловидной мышц и медиальнее височной мышцы. Не касаясь мышц, иглу продвигают по межмышечному пространству к участку ветви нижней челюсти, фиксированному кончиком среднего пальца левой руки (Рис. 74).

По пути следования иглы у внутренней поверхности ветви нижней челюсти вводят медленно раствор местного анестетика. Выключение нижнего луночкового, язычного, а нередко и щечного нервов наступает в течение 5-10 минут (Рис. 75).

Зона обезболивания типична для проводниковой анестезии на нижней челюсти. По нашим данным (Рабинович С.А., 2000), эффективность анестезии по Егорову П.М. составляет 95%.

Рис. 74. Палец в проекции нижнечелюстного отверстия

Рис. 75. Место вкола иглы в полости рта в межмышечный треугольник при анестезии по П.М.Егорову

5.4. АНЕСТЕЗИЯ ПО МЕТОДУ ГЕОРГА ГОУ-ГЕЙТС

Из всех широко известных способов блокады нижнечелюстного нерва наиболее эффективным признан способ, который в 1973 году был предложен австралийским стоматологом-практиком Георгом Гоу-Гейтсом (Gow-Gates G.A.E, 1973). По оценкам различных исследователей, эффективное обезболивание при применении этого метода достигается в 90-98% случаев, что заметно выше, чем при применении других способов. Положительные аспирационные пробы составляют от 1,6% до 1,9% случаев, что почти в 10 раз меньше, чем при других способах анестезии (Рис. 76).

Местные постинъекционные осложнения (гематомы, затрудненное открывание рта) возникают настолько редко, что даже не оцениваются авторами в процентном числе случаев. Кроме того, одной инъекцией 1,8-2,2 мл местноанестезирующего раствора при способе Гоу-Гейтса удается достичь обезболивания не только нижнего луночкового, но и язычного, челюстно-подъязычного, ушно-височ-

Рис. 76. Георг Гоу-Гейтс проводит обезболивание нижнеальвеолярного нерва по собственной методике (1983). Фотография публикуется в русском издании впервые

К СОДЕРЖАНИЮ

ного нервов, а также в 65-75% случаев и щечного нерва (Рис. 77).

Наибольшая сложность, по нашему мнению, при изучении данной анестезии, возникает при ориентировании направления погружения иглы в ткани. Для преодоления этой сложности мы предлагаем использовать следующий мануальный прием, который представляется нам более практичным (Рабинович С.А., Московец О.Н., 1999). Удерживая шприц в правой руке, указательный палец левой руки помещают в наружный слуховой проход или на кожу лицевой части головы непосредственно впереди нижней границы козелка уха у межкозелковой вырезки. Контролируя по ощущениям указательного пальца левой руки перемещение головки мыщелкового отростка на суставной бугорок в

Рис. 77. Проекция вкола иглы при выполнении анестезии по Гоу-Гейтсу

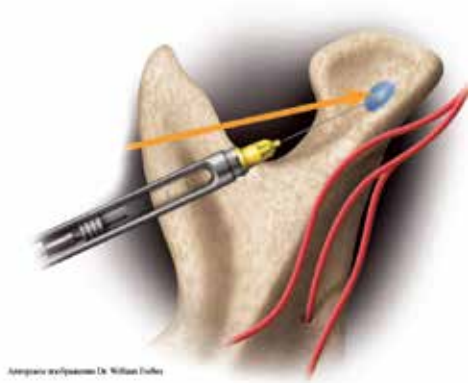

Рис. 78. Целевой пункт при анестезии по Гоу-Гейтсу

процессе широкого открытия пациентом рта, определяют шейку мыщелкового отростка и направляют иглу в точку перед концом указательного пальца, что также будет соответствовать и направлению на козелок (Рис. 78).

Описанный мануальный прием не требует тщательного зрительного контроля, построения пространственных образов и успешно выполняется при наличии удовлетворительной координации движений, как и сведение указательных пальцев двух рук с закрытыми глазами. Благодаря выбору точки вкола и целевого пункта, а также перемещению анатомических образований при широком открывании рта, весь путь продвижения иглы лишен как мышц, так и крупных нервнососудистых пучков. Единственный крупный кровеносный сосуд – внутренняя верхнечелюстная артерия – остается ниже пути продвижения иглы, располагаясь в вырезке нижней челюсти (Bennett C.A., 1984), а при широко открытом рте прижимаясь к кости. Благодаря этим анатомическим особенностям, подведение иглы к шейке мыщелкового отростка не сопровождается значительным травмированием тканей и не вызывает постинъекционных осложнений. Таким образом, проведенный анализ особенностей способа местной анестезии нижнечелюстного нерва по Гоу-Гейтсу объясняет его высокую эффективность и безопасность, а также позволяет уточнить ряд положений в технике его выполнения.

5.4.1. ТЕХНИКА ВЫПОЛНЕНИЯ БЛОКАДЫ НИЖНЕЧЕЛЮСТНОГО НЕРВА ПО ГЕОРГУ ГОУ-ГЕЙТСУ В МОДИФИКАЦИИ РАБИНОВИЧА С.А. И МОСКОВЦА О.Н. (1999)

1. Пациента располагают в горизонтальном или полугоризонтальном положении. Это положение не только удобно для проведения анестезии по способу Гоу-Гейтса, но и более физиологично для профилактики неотложных состояний у пациента вследствие

К СОДЕРЖАНИЮ

возможных рефлекторных изменений тонуса кровеносных сосудов.

2. Врач-стоматолог располагается с правой стороны от пациента. Более точное расположение стоматолога определятся тем, с какой стороны у пациента предполагается осуществить анестезию. Если на правой стороне челюсти пациента, то стоматологу удобнее встать в положение, которое соответствует положению 8 часов на циферблате, его несложно себе представить, стоя у ног пациента. При этом голову пациента надо попросить повернуть к стоматологу, чтобы хорошо видеть крыловидно-челюстное углубление на стороне инъекции в глубине широко открытого рта.

3. Если анестезия будет выполнена на левой стороне челюсти пациента, то стоматологу удобнее встать в положение, которое соответствует положению 10 часов на так же расположенном циферблате. При этом голову пациента надо попросить повернуть несколько от стоматолога по аналогичным соображениям (Рис. 79).

Рис. 79. Место вкола иглы в полости ртав области крыловисочного углубления при проведении анестезии по Гоу-Гейтсу

4. При открытом рте пациента обработать слизистую в месте предполагаемого вкола в крыловидно-челюстном углублении, вначале высушив ее, а затем обезболив с помощью аппликационного анестетика. Наносить анестетик следует точечно, устранив через 2-3 минуты его остатки.

5. Дополнительным приемом для снижения травматизации тканей и профилактики сосудистых реакций во время инъекции может быть следующий. Перед прокалыванием слизистой попросите пациента сделать глубокий вдох и задержать дыхание. Задержка дыхания уменьшит количество возможных нежелательных движений пациента во время продвижения иглы к целевому пункту. Предварительная дополнительная вентиляция легких во время глубокого вдоха увеличит насыщение крови кислородом и приведет к небольшому увеличению частоты сердечных сокращений за счет кардиореспираторного рефлекса, что увеличит кровенаполнение сосудов.

6. Взяв шприц в правую руку, помещают его в угол рта, противоположный стороне инъекции, отводя ткани щеки на стороне инъекции большим пальцем левой руки, помещенным в рот. Просят пациента широко открыть рот, контролируя степень его открытия по выходу мыщелкового отростка на суставной бугорок. Движение мыщелкового отростка, как уже описывалось, прослеживают по ощущениям под указательным пальцем левой руки, помещенным перед козелком или в наружный слуховой проход. Иглу направляют в крыловидно-челюстное пространство, медиальнее сухожилия височной мышцы в то место, где предварительно была проведена аппликационная анестезия.

7. После глубокого вдоха и задержки дыхания пациентом делают прокол слизистой и иглу продвигают медленно до ее упора в кость – латеральный отдел мыщелкового отростка, за которым располагается кончик указательного пальца левой руки. Глубина продвижения иглы составляет в среднем 25 мм. Достижение кости соответствует расположению кончика иглы в целевом пункте. Если это произошло, то иглу медленно выводят до слизистой поверхности и повторяют ориентацию иглы и ее продвижение к целевому пункту.

8. В том случае, если целевой пункт достигнут успешно, отводят иглу на 1-2 мм назад и обязательно прово-

К СОДЕРЖАНИЮ

дят аспирационную пробу. При отрицательном результате аспирационной пробы медленно вводят до 1,7 мл (1 карпула) анестезирующего раствора, сосредоточив свое внимание при этом на состоянии пациента.

9. После введения анестезирующего раствора иглу медленно выводят из тканей. Пациента просят не закрывать рот в течение еще 2-3 минут для того, чтобы местноанестезирующий раствор пропитал окружающие ткани в том анатомическом соотношении, в которое они приходят при открытии рта. Как уже отмечалось, в большинстве случаев при этой анестезии блокируется и щечный нерв. Однако, по нашему мнению, целесообразно всегда делать дополнительно анестезию щечного нерва перед вмешательством, не причиняя беспокойство пациенту в случае недостаточного блока этого нерва.

Таким образом, приведенное описание способа местной анестезии нижнечелюстного нерва по Гоу-Гейтсу, а также разработанные мануальный прием и дополнительные четкие вне- и внутриротовые ориентиры, незначительное число местных и системных осложнений и высокий процент положительных результатов – 98% (при работе с ультракаином) будут, как мы надеемся, способствовать более широкому распространению этого эффективного и безопасного способа в нашей стране (Рис. 80).

Рис. 80. Анестезия по Вазирани-Акинози (схема)

Рис. 81. Анестезия по Вазирани-Акинози

5.5. АНЕСТЕЗИЯ ПО ВАЗИРАНИ-АКИНОЗИ

Известны ситуации, когда контрактура жевательной мускулатуры приводит к закрытию рта, при котором невозможно не только провести лечение зубов, но и выполнить необходимое для этого обезболивание. Внутриротовой способ Вазирани-Акинози (Vasirani S.J., 1960; Akinosi J.O., 1977) мандибулярной анестезии показан при ограничении открывания рта, воспалении, травмах или рубцовой контрактуре, когда мандибулярную или анестезию по Гоу-Гейтсу, Егорову выполнить невозможно.

Вкол делают в слизистую оболочку щеки на уровне шейки последнего верхнего моляра в непосредственной близости от бугра верхней челюсти. Игла продвигается почти параллельно ветви нижней челюсти на глубину 25 мм, где после контрольной аспирации вводят анестетик в количестве до 1,7 мл (Рис. 81).

Достигается как двигательная, так и чувствительная блокада, дающая возможность пациенту открыть рот и провести безболезненно вмешательство на зубах и альвеолярном отростке нижней челюсти.

5.6. АНЕСТЕЗИЯ ПО КАДОЧНИКОВУ Б.Ф. (1956)

Автор рекомендовал применять данную анестезию при затрудненном

К СОДЕРЖАНИЮ

раскрывании рта пользоваться так называемым «вестибулярным» путем внутриротовой нижнечелюстной проводниковой анестезии.

При этой методике игла и шприц на протяжении производимой инъекции находятся в преддверии рта. Анестезия проводится по типу торусальной, но не со стороны собственно полостирта, а из преддверия рта на стороне анестезии. Игла прокалывает слизистую оболочкунад вершиной большого позадимолярного треугольника и продвигается не перпендикулярно к поверхности торуса, как это делается при методике Вейсбрема, а проводится к этому возвышению по касательной линии. Коснувшись в месте укола переднего края ветви нижней челюсти, под небольшим углом вверх (20-30°) и параллельно сагиттальной плоскости головы, игла продвигается по внутренней поверхности ветви над торусом на глубину 3-3,5 г/см, где выпускается большая часть раствора, а остаток его выпускается из шприца при выдвигании иглы наружу для обезболивания язычного и щечного нервов.

Вестибулярный путь внутриротовой нижнечелюстной проводниковой анестезии имеет то достоинство, что им можно пользоваться и при неполном раскрывании рта, но он не лишен других недостатков внутриротовых методов этой анестезии, в первую очередь, возможности осложнения инъекции ротовою инфекцией, и как беспальцевой при невозможности определить место укола и направление иглы под контролем глаза, ввиду затрудненности раскрывания рта, не может всегда проводиться точно и, следовательно, успешно.

Этим путем следует иногда пользоваться при затрудненном раскрывании рта и наличии препятствий для внеротовой методики нижнечелюстной проводниковой анестезии (наличие бороды, а также гнойно-воспалительного инфильтрата, флегмоны, свища и других патологических очагов в месте укола). Во всех же других случаях при затрудненном раскрывании рта вернее и безопаснее применять внеротовую методику нижнечелюстной проводниковой анестезии.

5.7. РЕТРОМОЛЯРНАЯ АНЕСТЕЗИЯ

Итина А. И., Итин З. Е., Гутнер Я. И. и Архангельская Н. В. (1958) предложили так называемую «ретромолярную анестезию» (проводниковое обезболивание нижней челюсти в ретромолярной ямке).

Согласно указаниям авторов, Итина А. И. первая заметила, что в некоторых случаях, когда невозможно применить мандибулярную анестезию по общепринятому методу с подведением иглы к нижнечелюстному отверстию или к торусу ветви нижней челюсти из-за ряда причин (ограниченное раскрывание рта и др.), инфильтрирование анестетиком области ретромолярной ямки приводило к эффективному обезболиванию нижней челюсти.

Методика ретромолярной анестезии сводится, по описанию авторов, к следующему. При умеренно раскрытом рте делают укол в слизистую оболочку или в центре ретромолярной ямки, или (лучше) у внутренней (язычной) боковой стенки ретромолярного треугольника, продвигая иглу на 2-3 мм к центру углубления, где слизистая оболочка наиболее подвижна. При инъекции шприц обычно находится на уровне 4-5-го зуба нижней челюсти противоположной стороны. Иглою несколько приподнимают слизистую оболочку с костного основания, после чего медленно выпускают местный анестетик с образованием довольно обширного инфильтрационного депо из анестезирующей жидкости, которую рекомендуется вводить в количестве до 1,0 мл. Обезболивание наступает через 3-6 минут, причем выключаются нижнелуночковый и язычный нервы данной стороны, как при общепринятой методике мандибулярной анестезии.

Следует согласиться с авторами предложения в том, что методика ретро-

К СОДЕРЖАНИЮ

молярной анестезии технически проста и доступна широким слоям врачей, а также свободна от осложнений, иногда возможных при классической методике мандибулярной анестезии (отлом иглы, ранение глубоколежащих сосудов и мышц). Однако ею нельзя пользоваться, как и при других внутриротовых методиках мандибулярной анестезии, при значительном ограничении раскрывания рта и его инфицированности.

5.8. ОБОБЩЕНИЕ СПОСОБОВ ПРОВОДНИКОВОГО ОБЕЗБОЛИВАНИЯ НА ВЕРХНЕЙ И НИЖНЕЙ ЧЕЛЮСТЯХ

На приведенной ниже схеме представлены зоны обезболивания при использовании основных способов проводникового обезболивания на верхней и нижней челюстях.

На верхней челюсти применяются:

IO – инфраорбитальная, или подглазничная анестезия (i.infraorbitalis)

ASA – анестезия верхнего переднего альвеолярного нерва (nervus alveolaris anterior superior)

MSA – анестезия верхнего среднего альвеолярного нерва (nervus alveolaris superior medius)

PSA – анестезия верхнего заднего альвеолярного нерва (nervus alveolaris superior posterior), или туберальная (бугровая) анестезия

NP – анестезия носонебного нерва (n. nasopalatinus), или резцовая анестезия

GP – анестезия большого небного нерва (n. palatinusmajor), или небная анестезия.

В отношении нижней челюсти ранее нами были описаны возможные варианты проводниковых способов обезболивания в зависимости от показаний и расположения целевого пункта, поэтому ниже мы приводим схематично общую зону обезболивания при наиболее используемых способах.

На нижней челюсти зона обезболивания такова при следующих способах:

B – анестезия щечного нерва (nervusbuccalis)

IA – анестезия нижнего альвеолярного нерва (nervusalveolarisinferior)

MN – анестезия подбородочного нерва

Следует обратить внимание на то, что в зону обезболивания при IA входит и половина языка в силу анатомического расположения язычного нерва. Отдельно эта анестезия рассматривалась ранее (Рис. 82).

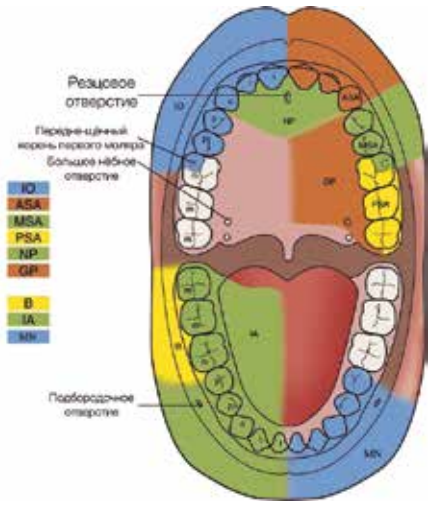

Рис. 82. Виды проводникового обезболивания на верхней и нижней челюстях

К СОДЕРЖАНИЮ

Глава 6. ПАРОДОНТАЛЬНЫЕ МЕТОДЫ ОБЕЗБОЛИВАНИЯ

Местная анестезия, которая остается проблемой в стоматологической практике, добилась значительного прогресса с того момента, когда в 1983 году был представлен и опубликован в JADA 1983; 106: 222-224 [11] доклад Джованнитти Д.А. (Giovannitti J.A.) и Нике Т.А. (Nique T. A.) «Инъекции перидонтальной связки».

Авторы пришли к выводу, что техника инъекции в периодонтальную связку, или интралигаментарная анестезия (ИЛА), является эффективным средством достижения адекватной анестезии зубной пульпы во время стоматологических процедур. Специально разработанные на тот момент шприцы, например шприц-пистолет (Ligmaject и Peripress), имели преимущества по сравнению с обычными шприцами: меньшую стандартизацию дозы (0,2 мл при нажатии курка) и обеспечение высокого давления, необходимого для успешного проведения анестезии (что считалось целым искусством в то время). Авторы не рекомендовали частое применение указанной инъекционной техники из-за риска местных и общих постинъекционных осложнений. Было установлено, что одна интралигаментарная инъекция приводит к локализованной травматизации десмонтозной соединительной ткани, которая заживает без осложнений. Повторные инъекции в том же месте, однако, привели к разрыву десмонтозных волокон альвеолярной кости.

Воздействие инъекции в периодонтальную связку на ткани зубной пульпы были оценены в путем гистологического исследовании, которое провели Lin, Lapeyrolerie, Skribner и Shovlin [17], а результаты были опубликованы в 1985 году.

Были сделаны следующие выводы:

1. Патологические изменения, такие, как гидропическая дегенерация, ишемический некроз или воспаление, не наблюдались ни в одном из экспериментальных зубов.

2. Признаков необратимого повреждения периодонтальной связки не было.

3. Интралигаментарная анестезия 2% лидокаином с адреналином 1:50 000 может быть использована для эндодонтической терапии у пациентов без отягощенного анамнеза.

Аспекты использования ИЛА у больных с гемофилией изучались Stoll и Bьhrmann [22] (1983) и AhPin [1] (1987). Они отметили, что кровоизлияния и гематомы вследствие травмы от иглы при обычной анестезии могут быть исключены с помощью интралигаментарной анестезии. Они оценили 236 удалений зубов: показатель успешности анестезии составил 90,26% после первой инъекции и 5,93% после второй интралигаментарной инъекции. Они пришли к выводу, что этот метод анестезии является большим достижением в области обезболивания при удалении зубов у пациентов с нарушениями свертываемости крови.

Также проблемой является сепсис, который может возникнуть в результате проникновения бактерий в ткани и в кровь (бактериемия) с иглой. Waltonand Abbott [24] (1981) пришли к заключению, что данное осложнение, вероятно, может иметь место, но не чаще, чем при других вмешательствах. Инъекции периодонтальной связки можно сравнить с удалением зубного камня из-под десны, при котором в небольшом проценте случаев была отмечена транзиторная бактериемия. Однако в этой связи следует отметить, что особую осторожность надо соблюдать в случае лечения пациентов с эндокардитом: проникновение бактерий из крови может привести к серьезным

К СОДЕРЖАНИЮ

осложнениям для пациента. В частности, инвазивные операции у таких пациентов должны проводиться на фоне антибактериальной защиты (Frenkel [6], 1989; Zugal [28], 2005). Glockmann и Taubenheim (2002) [12] считают, что эндокардит является абсолютным противопоказанием к ИЛА.

ШПРИЦ ПИСТОЛЕТНОГО ТИПА ДЛЯ ИНТРАЛИГАМЕНТАРНОЙ АНЕСТЕЗИИ ASA-DENTAL

Последние исследования и оценка большого числа клинических данных показывает, что успех ИЛА и отсутствие нежелательных эффектов зависит от знаний ее механизма, квалификации специалиста и использования соответствующих инструментов. Как на отечественном, так и на зарубежном рынках представлено большое количество шприцев для ИЛА, и охватить в нашем обзоре все вряд ли возможно, ведь к моменту выхода книги в печать кто-нибудь придумает новую модификацию. Поэтому мы считаем целесообразным дать описание имеющимся типам шприцев из числа тех, которые на 2015 год находятся в продаже (Рис. 83).

Определенный интерес представляют дозировочные шприцы рычажного типа. Данные шприцы доставляют значительно меньшее количество раствора (0,06 мл) при одном нажатии рычага (одну дозу), чем шприцы-пистолеты (0,2 мл) при движении триггера, поэтому риск возникновения осложнений после инъекции уменьшился. Однако даже эти шприцы позволяли врачу-стоматологу форсировать введение инъекционного раствора и создавать нежелательные эффекты как результат рычажной системы (Рис. 84).

В последствии шприц был усовершенствован: «рычаг» был заменен на «колесо», которое помогало стоматологу во время введения раствора более точно дозировать раствор и вводить его под определенным контролируемым давлением, чтобы преодолеть сопротивление периодонтальной ткани

Рис. 83. Шприц пистолетного типа для интралигаментарной анестезии HSW LIGMAJECT

Рис. 84. Шприц рычажного типа для интралигаментарной анестезии PAROJECT (с дозатором по 0,06 мл)

в соответствии с индивидуальными анатомическими особенностями пациента. Tobienand Schulz [23] (2000) проверили на свежих челюстях забитых свиней, можно ли регулировать давление раствора во время его введения таким образом, чтобы избежать нежелательных эффектов. Полученные данные показали, что фактор времени имеет существенное влияние на уровень создаваемого шприцом давления, необходимого для преодоления обратного давления тканей во время введения определенного объема местного анестетика. Обратное давление может быть уменьшено путем увеличения времени введения препарата.

Университетом Мюнхена (Marshall [19], 2001), было проведено рандомизированное исследование с целью установления пригодности инъекци-

К СОДЕРЖАНИЮ

онной системы SoftJect в клинической практике. Marshall установил, что понижение инъекционного давления при применении дозировочного шприца колесного типа представляется преимуществом в связи с возможным повреждением периодонта при высоком давлении. Показатель успешности анестезии был аналогичен указанному показателю при исползовании шприцов пистолетного типа, создающего высокое давление в тканях. Была до-

Рис. 85. Шприц колесного типа для интралигаментарной анестезии HSW SOFT-JECT (с дозатором по 0,01-0,10 мл)

казана пригодность SoftJect для проведения ИЛА (Рис. 85).

Ссылаясь на тезисы доклада, представленного Giovannitti J.A. и Nique T. A. [11], (опубликован в феврале 1983 года) и посвященного технике инъекции в периодонтальную связку, можно сказать, 25 лет спустя, что данная техника действительно является эффективным средством обезболивания пульпы зуба при стоматологических процедурах. Данный метод местной анестезии объективно превосходит обычные методы обезболивания. Однако следует подчеркнуть, что для эффективного обезболивания путем интралигаментарной инъекции необходимо в совершенстве владеть ее техникой проведения. Большинство современных инструментов для инъекций, например шприц-дозатор колесного типа, способны помочь стоматологу провести эффективную анестезию. Послеоперационные нежелательные эффекты, такие как, например, чувство онемения, болевой синдром, могут быть вызваны неподходящими инструментами, которые позволяют вводить анестетик со слишком высоким давлением (ятрогенные осложнения). Шприцы с дозатором колесного типа специально приспособлены для потребностей малоинвазивных интралигаментарных инъекций. Их преимущество в том, что врач чувствует своим большим пальцем – по аналогии с обычным шприцем – обратное давление периодонтальных тканей, которое необходимо преодолеть и, таким образом, адаптировать давление инъекционного раствора к индивидуальным анатомическим особенностям пациента. Эффективность метода обусловлена непрерывностью поступления анестезирующего раствора в периодонт.

6.1 ИНТРАСЕПТАЛЬНАЯ АНЕСТЕЗИЯ

Является разновидностью внутрикостной анестезии и состоит во введении местноанестезирующего раствора в костную перегородку между лунками соседних зубов. Механизм ее действия основан на распространении раствора двумя основными путями, как и при других внутрикостных способах анестезии.

Этими путями являются:

– костномозговые пространства вокруг лунок зубов, включая периапикальные области, где расположены нервные волокна, иннервирующие периодонт и пульпу;

– внутрисосудистое русло – раствор проникает и распространяется по кровеносным сосудам пародонта и костномозгового пространства.

Точка вкола иглы должна находиться на линии, мысленно проведенной посередине между двумя соседними зубами; вертикальный размер ее соответствует месту, в котором вводимая игла попадает в верхушку перегородки (Рис. 86).

Для этого используют короткую иглу 27 размера, которой под углом 90 градусов к поверхности прокалывают десну. После введения небольшого количества анестетика ее погружают до контакта с костью и затем, преодолевая сопротивление, вкалывают в

К СОДЕРЖАНИЮ

Рис. 86. Интрасептальная анестезия на нижней челюсти

костную ткань межзубной перегородки на глубину 1-2 мм. Медленно, чтобы максимально уменьшить область распространения анестетика, вводят 0,2-0,4 мл раствора. Необходимо более подробно остановиться на двух особенностях техники выполнения интрасептальной анестезии.

6.2. ИНТРАЛИГАМЕНТАРНАЯ ИНЪЕКЦИЯ

Внутрисвязочная (интралигаментарная) анестезиястала шире применяться во всех разделах стоматологии. Принцип ее заключается во введении анестезирующего раствора в периодонт под давлением, необходимым для преодоления сопротивления тканей.

Внутрисвязочная анестезия, как и интрасептальная, относится к пародонтальным способам местной анестезии (Рабинович С.А., 2000). Обозначение «внутрисвязочная анестезия» не вполне корректно, так как инъектор непосредственно в связку не вводится, но все же большинство авторов используют именно этот термин (Рис. 87).

Особенностью интралигаментарной анестезии является тот факт, что обезболивающее средство вводят под более высоким давлением, чем при обычной анестезии. Если оно будет достаточным, то только незначительная часть раствора распределится вдоль щелевидного периодонтального пространства, тогда как основная часть жидкости через отверстия Lamina cribriformis пройдет во внутрикостное

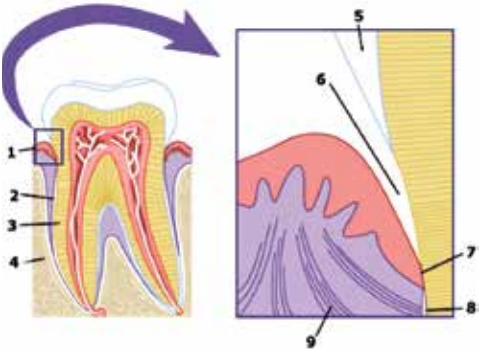

Рис. 87. Строение периодонтальной связки
1 – десна; 2 – цемент корня зуба; 3 – дентин; 4 – альвеола; 5 – поверхность зуба; 6 – десневая борозда; 7 – соединительный эпителий; 8 – цемент корня зуба; 9 – периодонтальная связка

пространство альвеолярной кости, распространяясь отсюда до периапикальной области, что доказывает внутрикостный характер этой анестезии.

По многим свойствам интралигаментарная анестезия выделяется из группы инфильтрационных способов местной анестезии:

1) минимальный латентный период: анестезия наступает на 1-й минуте с момента инъекции;

2) максимальный эффект развивается сразу и держится до 20-й минуты;

3) техника анестезии достаточно проста и овладеть ею легко;

4) проведение интралигаментарной анестезии практически безболезненно;

5) отсутствие онемения мягких тканей во время и после инъекции.

Последнее свойство очень важно не только для взрослых пациентов, профессиональная деятельность которых связана с речевой нагрузкой. Особенно полезным мы считаем этот способ в детской практике, так как:

– предотвращено образование гематомы и возможное послеоперационное жевание онемевшей губы, языка или щеки;

К СОДЕРЖАНИЮ

– легче проводить коррекцию прикуса после терапевтических вмешательств;

– потенциальная токсичность препаратов маловероятна из-за минимального количества используемого раствора.

Интралигаментарную анестезию безопаснее и легче проводить специальными инъекторами. Предъявляемые к ним требования таковы:

– создание и поддержание достаточно высокого давления во время инъекции;

– наличие системы дозированного выведения раствора;

– наличие угловой насадки или поворотной головки для изменения угла наклона иглы по отношению к зубу;

– должны быть выполнены из материала, выдерживающего различные способы стерилизации;

– небольшой вес, простота и удобство в работе.

Применяемые инъекторы за счет редуктора увеличивают мышечную силу руки врача и позволяют развивать сильное давление.

Поскольку эффективность обезболивания в большой степени зависит от технических возможностей инструментов, приведем краткие характеристики шприцев нового поколения, которые используются в настоящее время для проведения интралигаментарной анестезии.

Рекомендуемая для инъекций игла должна иметь наружный диаметр не более 0,3 мм, при этом внутренний диаметр канюли составляет 0,03 мм; длина иглы может быть 10,12 или 16 мм. Ее особенностью является способность изгибаться, не ломаясь. Поскольку ширина периодонтальной щели составляет 0,05-0,36 мм в средней части корня, то иглу не вводят глубоко, а раствор проталкивается под давлением.

Применяемый для интралигаментарной анестезии карпулированный местноанестезирующий раствор должен содержать анестетик амидного ряда и обязательно вазоконстриктор.

Техника проведения интралигаментарной анестезии

После удаления налета и антисептической обработки (например, 0,06% раствором хлоргексидина биглюконата) всей поверхности зуба и десневой бороздки вокруг него раствор анестетика инъецируют под давлением в периодонтальное пространство. Игла скользит по поверхности зуба под углом 30 градусов к центральной оси зуба, прокалывает десневую бороздку и проникает на глубину 1-3 мм до появления у врача ощущения сопротивления тканей. Затем развивается максимальное давление нажатием на рукоятку шприца в течение 7 сек., в результате чего раствор инъецируется. На правильное размещение иглы указывает сильное сопротивление тканей.

Иногда при правильном введении иглы может отсутствовать ток жидкости. Такое возможно при очень тугом прижатии иглы к поверхности корня или стенке альвеолы либо при закупорке самой иглы. В первом случае следует изменить положение иглы, во втором – проверить, проходит ли раствор через иглу. Очень важно следить за поступлением анестетика: если в области вкола иглы появилась капля анестетика, то это свидетельствует о неправильном расположении иглы и выходе раствора наружу. В этом случае надо обязательно изменить ее положение. Клиническим признаком правильно проводимой анестезии является ишемия десны вокруг обезболиваемого зуба.

Число инъекций зависит от количества корней зуба. На обезболивание однокорневого зуба требуется 0,12-0,18 мл раствора. Основное требование – медленное его введение. При работе инъектором с дозатором 0,06 мл это количество раствора вводится в течение 7 сек. Для однокорневого зуба введение повторяется 2-3 раза с интервалом 7 сек. В конце инъекции иглу не рекомендуется убирать сразу: следует подождать еще 10-15 сек., чтобы раствор не вышел обратно.

К СОДЕРЖАНИЮ

Анестезию проводят с апроксимальных поверхностей зуба (медиальной и дистальной), то есть у каждого корня. Таким образом, для обезболивания однокорневого зуба достаточно 0,12-0,18 мл анестетика, для двухкорневых – 0,24-0,36 мл, а для трехкорневых (для верхних моляров дополнительно вводят анестетик учебного корня) – 0,36-0,54 мл.

Клинические рекомендации по применению интралигаментарной анестезии:

1. При консервативных вмешательствах (лечении зубов по поводу кариеса и пульпита), а также препарировании зубов под коронки во время анестезии необходимо осторожно вводить иглу в пародонт на глубину не более 2-3 мм и очень медленно выпускать раствор, строго соблюдая паузы между введением каждой дозы раствора.

2. При удалении зубов проведение интралигаментарной анестезии не требует соблюдения щадящих мер. В этом случае допустимо как более глубокое погружение иглы, так и более быстрое введение раствора.

В случае недостаточной эффективности интралигаментарной анестезии при лечении острых и хронических форм пульпита можно вводить анестезирующий раствор внутрипульпарно, пользуясь тем же инъектором с иглой. Предварительно вскрытый участок пульпы обезболивается аппликационно.

Эффективность интралигаментарной анестезии весьма высока: 89% – при терапевтических, 94% – при ортопедических и 99% – при хирургических вмешательствах. Следует отметить, что интралигаментарная анестезия эффективна не для всех групп зубов: в 46% случаев было неэффективным обезболивание клыков на верхней и нижней челюстях, чуть выше эффективность обезболивания верхних центральных резцов. Вероятно, на успех анестезии влияет длина корня этих групп зубов (Федосеева, 1992; Рабинович, Федосеева, 1999).

Определенный интерес составляют шприцы для проведения интралигаментарной анестезии, в частности, новинка сезона – шприц Preciquant швейцарской компании Swiss Scientific. Особенностью этого шприца является принцип его действия «одно нажатие= одна доза», при котором осуществляется мягкое давление на периодонтальную связку, не разрывающее ее при инъекции и снижающее болевые ощущения в постинъекционном периоде.

Преимущества интралигаментарной анестезии:

1. Высокий процент успешного обезболивания – от 89% в терапевтической до 99% в хирургической практике. Исключение составляет обезболивание клыков и иногда центральных резцов верхней челюсти 46%.

2. В основном безболезненное проведение анестезии.

3. Анестезирующий эффект проявляется практически немедленно (через 15-45 сек.), что экономит время врача и пациента.

4. Продолжительность интралигаментарного обезболивания достаточна для проведения основных амбулаторных стоматологических вмешательств (от 20 до 30 минут).

5. Минимальное использование анестетика (0,12-0,54 мл на обезболивание одного зуба) и вазоконстриктора, что особенно важно улиц с сопутствующей патологией.

6. Отсутствие недостатков проводниковой анестезии, таких как длительное нарушение проводимости нерва, длительный латентный период, контрактура и т.д.

7. Возможность замены двусторонней проводниковой анестезии при проведении вмешательств на фронтальных зубах нижней челюсти.

8. Возможность лечения за одно посещение зубов в четырех квадрантах челюстей с использованием при этом минимального объема обезболивающего раствора, отсутствие дис-

К СОДЕРЖАНИЮ

комфорта у пациента при проведении инъекции.

Противопоказания к проведению интралигаментарной анестезии:

1. Наличие пародонтального кармана, если только не требуется удаление зуба.
2. Наличие острых воспалительных заболеваний тканей пародонта.
3. Лечение и удаление зубов по поводу острого и обострения хронического периодонтита.
4. Наличие в анамнезе эндокардита.

Интралигаментарная анестезия является перспективным, высокоэффективным, безопасным и простым по технике исполнения способом обезболивания, обеспечивающим адекватную анестезию почти для всех амбулаторных стоматологических вмешательств. Для пациента анестезия приемлема, так как по окончании вмешательства не только функции зубочелюстной системы не нарушены, но и сама инъекция не вызывает отрицательных эмоций. Интралигаментарная анестезия может служить как основным, так и дополнительным способом обезболивания, освоение и применение которого позволит повысить эффективность и качество проведения стоматологических вмешательств.

Система STA разработала специальную технологию, которая может идентифицировать тип ткани в процессе инъекции. Режим STA позволяет практикующему врачу точно определять ткань периодонтальных связок. Также возможно подобрать клиническим врачам правильное положение иглы в периодонтальной связке во время проведения описанной STA-интралигаментрной инъекции. Таким образом, разработанная Марком Хохманом (Dr. MarkHochman, 2009) STA-интралигаментарная инъекция представляет собой новое направление техники местной анестезии в стоматологии.

Система STA является системой местной анестезии, которая обеспечивает практикующим врачам-стоматологам выполнение трех основных правил при проведении STA-интралигаментрной инъекции:

1. Позволяет врачам-стоматологам правильно установить кончик иглы в периодонтальную связку.
2. Обеспечивает постоянную обратную связь, что позволяет не двигать иглу во время проведения процедуры.
3. Предупреждает врача-стоматолога о наличии в игле какой-либо блокировки или протечки в системе (Рабинович С.А., Анисимова Е.Н., Васильев Ю.Л., 2010).

Врачу-стоматологу необходимо установить и присоединить наконечник STA соединенный с иглой 1/2 дюйма толщиной 30 и соответствующий анестетик, а в это время базовый блок автоматически прочистит воздух из системы.

Далее следует установить наконечник в разъем наконечника и, удерживая наконечник STA, установить иглу в десневую бороздку зуба, который должен быть обезболен. Одновременно следует активировать скорость ControlFloTM, нажимая педаль. Очень важно продвигать иглу аккуратно и медленно, как если бы это был пародонтальный зонд. Настоятельно рекомендуется врачам использовать пальцы для лучшего контроля и стабильности движения иглы. Когда будет достигнута периодонтальная связка, врач-стоматолог услышит голос, произносящий аббревиатуру «PDL», следом сразу за звуками «биии-ип, биииип», означающими правильное расположение иглы.

Система STA обеспечивает постоянную звуковую и визуальную обратную связь, направляя кончик иглы в периодонтальную связку. Пока нажата педаль, прибор продолжает определение давления и врач-стоматолог услышит слово «Cruise», за это время может быть активирована функция круиз-контроль, нужно только снять ногу с педали.

К СОДЕРЖАНИЮ

Говоря о локальных анестезиях у одного зуба или пародонтальных способах, следует остановиться также на интрасептальной анестезии и на парапекальной анестезии по Кононенко. Более детальное изучение функциональных особенностей системы STA в будущем позволит модифицировать и создать технологию проведения этих анестезий, а пока мы предлагаем вам проводить их при помощи обычного карпульного шприца.

Мы провели 200 анестезий у пациентов с высоким уровнем личностной тревожности по Спилбергу, отдельно указавших при опросе на свой страх перед инъекциями при помощи системы. Для оценки функционального состояния пациентов и их уровня тревожности перед стоматологическим вмешательством была разработана специальная анкета, первый лист которой соответствовал стандартному вопроснику, вкладываемому в медицинские карты при первичном посещении с добавлением пунктов об АД, его показаниях и снижение (повышение) в случае необходимости, а также уведомление об информированном согласии на участие в исследовании. Второй лист содержал в себе тест Спилберга для определения личностной тревожности до и после лечения. Третий лист предлагалось заполнять врачу, где фиксировалось АД и ЧСС до и после анестезии, диагноз, количество анестетика, его тип, длительность анестезии и скорость ее наступления, а также зона обезболивания и оценка эффективности обезболивания по аналого-визуальной шкале, разработанной на кафедре стоматологической анестезиологии МГМСУ им. А.И. Евдокимова.

При помощи данного метода были вылечены 125 зубов по поводу кариеса, 51 зуб по поводу пульпита. 24 зуба, не подлежащих лечению, были удалены.

Эффективность данного способа анестезии по аналого-визуальной шкале составила 95% при использовании 4% артикаинсодержащего анестетика с эпинефрином 1:200 000 для лечения кариеса, 96% при лечении пульпита и периодонтита и 98% при удалении зубов.

Частота сердечных сокращений в среднем не превышала 80 ударов в минуту до лечения в первой группе (62%) до анестезии, после лечения отмечалось незначительное урежение до 73-76 ударов в минуту (47%). Во второй группе статистически значимых изменений ЧСС до и после инъекции не наблюдалось (Рабинович С.А., Васильев Ю.Л., 2010).

Следует отметить, что при проведении местного обезболивания при помощи STA-system отсутствует коллатеральное онемение щеки, губы и языка, что часто воспринимается негативно пациентами с высоким уровнем тревожности.

Таким образом, резюмируя опыт работы с системой STA, можно отметить высокую эффективность, при обеспечении полной безопасности этого аппарата, что, в свою очередь, позволяет рекомендовать его к применению в стоматологической практике

6.3. ВНУТРИКОСТНАЯ АНЕСТЕЗИЯ

В настоящее время вопросы повышения эффективности обезболивания приобретают особую значимость. У современного человека заметно упала выносливость к боли, и в то же время возросла требовательность к комфорту, связанному с лечением зубов (Петрикас А.Ж., 1997; Рабинович А. и соавт., 2002). Немногим более 100 лет назад появилось реальное обезболивание зубов в виде универсальной уверенно неудачи, инфнльтрационной кокаиновой анестезии, которая решала почти все болевые проблемы. Уже тогда имели место и возникала необходимость в усилении обезболивания. Эти проблемы, прежде всего, касались нижних моляров и премоляров, где толстая кортикальная пластинка не пропускала сквозь себя

К СОДЕРЖАНИЮ

мощный, концентрированный и очень опасный местный анестетик кокаин. Перед стоматологией встала дилемма: совершенствование способов периферического, инфильтрационного, обезболивания или проводникового. Впервые в 1904 году, как считают американцы, дантист Heine из Чикаго, а 1891 году норвежский дантист Otte сделали бором перфорацию корти-

Рис. 88. Инъецируемая внутрикостно в области нижних премоляров жидкость в объеме 0,5 мл заполнила магистральные нервы, относящиеся к мандибулярному каналу (Петрикас А. Ж., 1982)

кальной пластики и ввели кокаин в кость, получив быструю и глубокую анестезию (Рис. 88).

Тем не менее, к 1920-м годам человечество сделало другой выбор. Вместе со слабым, но безопасным новокаином оно обратилось к проводниковым анестезиям. Россия и СНГ только к концу XX века освободились от новокаина и перешли на амидные анестетики, приближавшиеся по силе к кокаину. Теперь инфильтрационная анестезия гарантировала 90-95% успеха. Но переход на амидные анестетики почти не сказался на эффективности проводниковых анестезий. Стали заметными такие недостатки мандибулярной анестезии, как сложность и глубина введения, анатомические вариации, описанные выше, длительность и неуверенность при ожидании эффекта, дискомфорт после инъекции у пациента. Ряд зарубежных авторов на основании анализа «доказательных» исследований оценивают эффективность проводникового обезболивания при лечении нормальной пульпы приблизительно в 70%, и только в 30% «необратимого» острого гнойного интереса к пульпиту. Отсюда вновь возникающий интралигаментарным и внутрикостным инъекциям, которые могут с ней конкурировать. Желание заменить мандибулярную анестезию внутрикостной анестезии привела к созданию для нее удобных комплектов, которые поступают на рынок под названиями Stabident (Fairfax Dental) и X-Tip (Dentsply). Несмотря на то что отечественные хирурги Фрайман (1947), Крупко (1969), Атясов (1970) и стоматолог Петрикас А.Ж. (2007) рассматривают ее как внутривенную, зарубежные исследователи по-прежнему относят ее к инфильтрационной.

Внутрикостная инъекция привела к большему успеху обезболивания, более быстрому его наступлению и меньшей остаточной анестезии мягких тканей. Утверждения, что анестезия наступает мгновенно, довольно хорошо соответствуют клиническим данным. Многие практики, не знакомые с внутрикостной анестезией, уверены, что она травматична и болезненна. Наоборот, зарубежные исследователи и производители соответствующего оборудования убеждают, что максимальный дискомфорт наблюдается только при введении иглы для инфильтрации мягких тканей в месте будущего введения, сама же перфорация практически безболезненна.

К СОДЕРЖАНИЮ

Глава 7. ИСТОРИЯ ИНЪЕКЦИОННОГО ОБЕЗБОЛИВАНИЯ

Болезни человека неразрывно связаны с приемом различных лекарственных препаратов. Но если изготовление и применение таблетированных препаратов, порошков, настоек и микстур во все времена не вызывали особых затруднений как для врачей, так и для их пациентов, то с введением препаратов внутрь сосудов были известные трудности. Историю шприца, неотъемлемого атрибута современной медицины, следует вести от имени ее основателя (Рис. 89).

Рис. 89. Гиппократ Косский, отец медицины

Более 2400 лет назад Гиппократ (греч. Ἱπποκράτης, Hippokrates) (около 460 до н. э., остров Кос – около 377 до н. э., Ларисса)– древнегреческий врач, «отец медицины» – в качестве шприца применил полую трубку, к концу которой был прикреплен мочевой пузырь свиньи. Однако этот шприц таковым можно назвать лишь с большой натяжкой, так как сам Гиппократ считал возможным применять его лишь при агонии, в то время когда никакие другие средства уже не помогали.

Переходя от столетия к столетию, роль шприца и инъекций была по-разному представлена в медицинских кругах. Если мысленно окунуться в мрачное Средневековье, то в 1299 году Папа Римский Бонифаций VIII своей буллой запретил не только расчленение трупов в анатомических залах, но и членовредительство у живых. «Человек создан по Образу и Подобию…»– проповедовал папа, провозгласив прокалывание тела кощунством и на более чем 120 лет затормозил развитие тех областей медицины, где введение лекарственных препаратов путем проколов и исследование трупного материала могло в значительной степени способствовать не только пониманию тела человека, но и лечению основных заболеваний. Быть может, не будь этого запрета, наше представление о кругах кровообращения появилось бы раньше. Ведь только в 1553 году Мигелем Серветом был описан малый круг кровообращения. И если бы не смелые высказывания против отцов церкви, основанные на глубоком изучении вопросов теологии и медицины, жизнь его не прервалась бы так рано. Если бы Сервет не увлекался теологией так же полно, как и медициной, то о его открытии мировое врачебное сообщество узнало бы гораздо раньше. Но волей судьбы в 1553 году он печатает твой трактат «Восстановление христианства», где среди сугубо религиозных аспектов он описывал и медицинские. Книга эта была признана еретической, а стараниями Жана Кальвина, французского богослова и реформатора церкви,

К СОДЕРЖАНИЮ

имевшего долгую историю споров с Мигелем Серветом о вере, последний 27 октября 1553 года был обвинен в ереси и публично сожжен на костре из собственных книг (Рис. 90).

Рис. 90. Мигель Сервент (лат. Michael Servetus, 29 сентября 1511, Вильянуэва-де-Сихена – 27 октября 1553, Женева)

Интересен тот факт, что в 1559 году итальянский врач Реальдо Коломбо издает трактат «Об анатомии», где слово в слово повторяет серветовскую теорию. Спасло Коломбо от огня инквизиции только покровительство папы Павла IV, который 1549 году назначил его профессором анатомии в Риме. Примечательно, что после издания трактата профессор скоропостижно умер (Рис. 91).

7.1. ИСТОРИЯ ПОЯВЛЕНИЯ ШПРИЦА И ИГЛЫ

Проследить появление шприца, как инструмента для введения жидкости в тело человека, пока не представляется возможным из-за «тьмы Средних веков», но первые свидетельства в книгах и гравюрах говорят о XIII веке. Предполагается, что в основе шприца лежат идеи музыкальных инструментов, а именно волынки, bagpapies. Ведь

Рис. 91. Изображение клистера (clyster-pipe) в трактате Джона Арде-на «Книга медицины», 1425 год

шприц того времени называли clyster-pipe. Он представлял собой резервуар, сделанный из полупрозрачного бычьего мочевого пузыря и подобия иглы из дерева или меди. Для того чтобы ввести раствор в тело больного, серебряным или медным ножом в вене или мышце делался разрез, в который быстро вставляли острый тонкий наконечник и надавливали на резервуар.

Если представить, что у шотландской волынки имеется только один наконечник, то она вполне может дать вам представление о том, с чего началась история шприца. Разница лишь в том, что изначально клистер делали из бычьего пузыря, а волынку – из телячьей или козьей шкуры, снятой целиком, в виде бурдюка, зашитой наглухо и снабженной сверху трубкой для наполнения меха воздухом, с прикрепленными снизу одной, двумя или тремя игральными язычковыми трубками, служащими для создания многоголосия. Широко известен тот факт, что музыка обладает целительными свойствами, и наверняка именно этот факт навел лекарей Средневековья на мысль, что принцип действия волынки можно использовать в своих целях, ведь сначала жидкость из резервуара пузыря нагнетали в наконечник путем сжатия полости пузыря, надув его прежде через специальную трубку (Рис. 92).

К СОДЕРЖАНИЮ

Рис. 92. Портрет музыканта, играющего на волынке. Неизвестный автор (1632)

Понадобилось более 70 лет, чтобы пламя костров угасло до размера свечей, которые светили британскому ученому Уильяму Гарвею: в 1628 году он дает описание большому кругу кровообращения. Сложно сказать, был ли он знаком с трудами М. Сервента, ведь почти все книги последнего были уничтожены (Рис. 93).

Рис. 93. Уильям Гарвей (англ. William Harvey; 1 апреля 1578, Фолкстон, графство Кент – 3 июня 1657, Лондон)

Получив блестящее медицинское образование в Падуанском университете, внимая каждому слову видного анатома того времени, Иеронима Фабриция, посвятившего свою научную деятельность изучению клапанов вен, Гарвей получает докторскую степень и в 1602 году возвращается в Лондон для ведения частной практики. В феврале 1618 года он получает приглашение на должность лейб-медика от Иакова I, затем Карла I, с которым он переезжает на непродолжительное время в Оксфорд. По возвращении в Лондон Гарвей удаляется от общественной жизни, чтобы целиком отдаться своим изысканиям. Результатом явилось описание большого и малого кругов кровообращения. Уильям Гарвей пришел к выводу, что укус змеи только потому опасен, что яд по вене распространяется из места укуса по всему телу. Для английских врачей эта догадка стала исходной точкой для размышлений, которые привели к разработке внутривенных инъекций. Можно, рассуждали врачи, впрыснуть в вену то или иное лекарство и тем самым ввести его в весь организм.

Однако история таит в себе множество тайн и сюрпризов, которые иногда опровергают известные всем факты (Рис. 94).

Рис. 94. Каракка «Мэри Роуз»

Так, в 1510 году, в Портсмуте, на воду спускают трехпалубную каракку «Мэри Роуз», гибель которой в 1545 году окутана легендами, а некоторые сокровища, поднятые на поверхность в 1982 году, ставят историков в тупик. На изображении вы можете видеть шприц для инъекций ртути, которой в

К СОДЕРЖАНИЮ

те времена лечили сифилис. Эта конструкция из металла состоит из полого наконечника, поршня с пальцевым упором и цилиндра, который надлежало заполнять жидкостью. Куски из пробкового дерева лежат, явно указывая на остроту наконечника. Даже если допустить, что этим шприцом вколы делались не в сосуды, а в естественные отверстия человеческого тела или в раны, то все равно остается ряд вопросов, ведь собственно шприц, принято считать, появляется только в середине XVII века (Рис. 95).

Рис. 95. Шприц с борта «Мэри Роуз», 1545 год

Если спросить врача о его ассоциациях со словосочетанием «медицина Средних веков», то многие вспомнят гомеопатию, кровопускание и клистиры. Последние, к слову, стоят крайне близко к шприцам, так как подразумевали введение жидкости в тело человека под напором из узкого, чаще цилиндрической формы, предмета. Существует знаменитое предписание из «Мнимого больного» Мольера: «Дать клистир, потом пустить кровь, затем очистить!» Что поделаешь, у каждого времени свои пристрастия. Мода существовала не только в одежде, но и в медицине. Клистиром, по примеру королей, пользовались для оздоровления и профилактики, им лечили все болезни и считали его чуть ли не панацеей.

Начиная с самых отдаленных времен, врачи назначали клизмы в качестве лечебного средства. В период деятельности Цельса и Галена техника применения клизм была чрезвычайно примитивна. Обычно пузырь, к которому была присоединена бузинная трубка, наполнялся жидкостью, трубка вставлялась в прямую кишку, и путем более или менее сильных надавливаний жидкость вводилась в кишку. Клистир являлся средневековым прототипом клизмы, инструмента для введения жидкости в тело через прямую кишку (Рис. 96).

Рис. 96. Сауэль Коллинс, 1787 год. Врач изгоняет Смерть клистиром

Инструмент представлял собой длинную металлическую трубку с чашеобразной вершиной, через которую лекарь заливал лечебные жидкости. На другом конце, узком, было проделано несколько отверстий. Жидкость заливалась, а для пущего эффекта, чтобы загнать лекарственные средства внутрь пациента, использовался инструмент, напоминающий поршень. Самой популярной жидкостью, заливаемой клистиром, была теплая вода. Тем не менее, иногда использовались и различные мифические чудодейственные снадобья, например, приготовленные из желчи голодного хряка или уксуса.

К концу XV века клистеры постепенно стали приобретать вид привычных

К СОДЕРЖАНИЮ

нам шприцев, состоящих из тубуса, поршня и насадки, из металла или кости. Сложно понять, отчего идею введения жидкости с усилием в другие части тела не подхватили врачи Средних веков, но определенно эти устройства сыграли немаловажную роль в изобретениях Кристофера Рена и Иоганна Эльсгольца, речь о которых пойдет чуть ниже. История многократно доказывала, что все развивается по спирали, и стихийно входящие в моду одни направления забываются на фоне других. Возможно, постепенное распространение учения о кругах кровообращения заставило все большее количество врачей задуматься о пользе сохранения и преумножения циркулирующей жидкости внутри организма и о вреде кровопускания. Но пока еще не родились те врачи-изобретатели, которые, опираясь на опыт других, не придумали прочное соединение троакара с полостью шприца и не заменили его полой иглой (Рис. 97).

Говоря о принципе введения жидкости под давлением, мы обязаны вспомнить человека, благодаря которому появился пресс. Им был французский философ, математик и физик Блез Паскаль, который в 1648 году, изучая особенности поведения жидкости под давлением, изобрел шприц – конструкцию из пресса и иглы. К сожалению, его шприц заинтересовал окружающих гораздо меньше остальных приборов. А вот если бы еще в XVII веке человечество заметило такое изобретение, как шприц, возможно, многие болезни не заканчивались бы так фатально.

Если бы сэр Кристофер Рен (1632-1723), широта эрудиции которого граничила разве что с его безрассудством, чей гений архитектора подарил нам собор Святого Павла в Лондоне, а талант математика и естесствоиспытателя помогли проиллюстрировать книгу Валлиса об анатомии мозга, обратил свой интерес к изобретению Паскале, а не теории Уильяма Гарвея о кровообращении в организме, то, возможно, инъекционная система в том виде, в каком знаем ее мы, появилась бы раньше. В 1665 году, проверяя свои догадки, вызванные этой теорией, Рен проводил опыты на животных – разрезал кожу лезвием и вставлял в него ствол птичьего пера, производя инъекции жидких лекарственных препаратов (Рис. 98).

THE "SIMPLEX" CLYSTER SYRINGE
(Made of Brass, the inside parts coated with pure tin)

(A) WOODEN NOZZLE

METAL NOZZLE (B)

LONG FLEXIBLE PIPE (C)

A, Nozzle for Rectum. B, for washing Bull's Sheath before service. C, specially adapted for Antiseptic Injections, and for syringing out the Womb in cases of Abortion

The above is the cheapest and most up-to-date Syringe on the market, and will be found very useful for Constipation in all animals, arising from an over-accumulation of fæces; for affections of the Womb after Lambing, Calving or Foaling. . . . . and for Inflammation of the Bowels . . . .

Price: Pint (Foals, Calves, Sheep, &c.), including A and B nozzles 10/6
Quart (Cattle and Horses) do. do. 17/6
Flexible Pipe (C) for washing out Calf Bed, and adjustable to either size Syringe ... ... extra 2/6
HORSE CLYSTER or ENEMA PUMP, with India-rubber Tubing, Clyster Pipe, Brass Mounts, &c. for use with pail, in Bag complete 30/6

BRASS SYRINGE, for cases of Quinsy, Fistulous Wounds, etc. Price (including 2 special pipes) 1-oz. 5/-; 2-oz. 6/6

Рис. 97. Описание устройства «простого» клистирного шприца в медицинской книге 1689 года

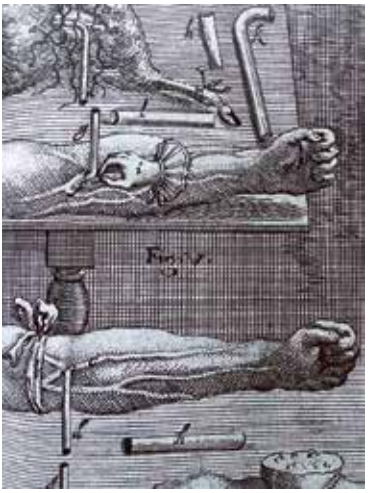

Рис. 98. Устройство Эльсгольца по переливанию крови

К СОДЕРЖАНИЮ

Годом ранее немецкий врач Иоганн Сигизмунд Эльсгольц (1623-1688) начинает свои работы с людьми с помощью приспособления, отдаленно напоминающего иглу Рена. В 1664 году он демонстрирует попытку внутривенной инъекции и переливание крови от человека к человеку с помощью инъекционного приспособления, подобного стволу птичьего пера, а в 1667-м вводит устройство в посведневную практику (Рис. 99).

Рис. 99. Серебряный немецкий шприц 1635 года. Предположительно, использовался для переливания крови по методу Эльсгольца

В ирландском городе Дублин 12 марта 1845 года Фрэнсис Ринд (Francis Rynd, 1803-1861) публично продемонстрировал подкожные инъекции морфия для лечения невралгии, используя оригинальный «шприц» собственной конструкции. Тонкий троакар вместе с канюлей вводились подкожно больному, затем с помощью пружины троакар втягивался в специальный цилиндр, а морфий одновременно вводился в подкожную жировую ткань. Для установления исторического приоритета необходимо отметить, что свои эксперименты по созданию прототипа современного шприца Фрэнсис Ринд начал еще в 1844 году (Рис. 100).

К претендентам на лавры изобретателя шприца в том виде, каком мы его знаем, можно также отнести и французского ветеринарного хирурга из Лиона Шарля Габриеля Праваца (Charles Gabriel Pravaz, 1791-1853), создавшего в 1852 году шприц и троакар с канюлей, которые он использовал для введения перхлорида железа с целью тромбирования аневризмы у животных. Это устройство отличалось от всего созданного ранее: троакар и канюля были сделаны из платины или золота, а шприц – из серебра. Шприц навинчивался на канюлю после удаления троакара, а затем фиксировался к канюле специальным зажимом. Вспомним, как выглядел шприц, поднятый со дна мора из трюма погибшей «Мэри Роуз»? Определенно, есть некоторые аналогии, но как их понять – история вновь готовит сюрпризы, к которым мы, считая ее великими знатоками, еще не готовы (Рис. 101).

Рис. 100. Шприц Ринда, 1856 год

Рис. 101. Шприц Праваца, 1841 год

К СОДЕРЖАНИЮ

Годом позже, летом 1853-го, Джек Фергюссон (Jack Fergusson), британский производитель хирургических инструментов, продемонстрировал свой новый шприц с полым троакаром, который по его мнению, был более адаптирован к лекарственным препаратам, временно помещающимся в тело шприца. Стеклянный шприц заканчивался тонкой платиновой трубкой, которая, в свою очередь, присоединялась к другой, более длинной трубке, на чьем конце имелось отверстие. Как только внешняя трубка поворачивалась во внутренней, их отверстия совпадали и устройство было готово для введения жидкостей. Здесь необходимо обратить внимание на то, что в шприце подобного типа была внедрена система защиты от случайной активации шприца и потери находящегося в нем медикамента. По всей видимости, именно Джека Фергюссона следует считать настоящим изобретателем современного шприца (Рис. 102).

Рис. 102. Шприц в модификации Фергюссона, 1874 год

И только в ноябре 1853 года Александр Вуд (Alexander Wood, 1817-1884), секретарь Королевского колледжа врачей в Эдинбурге, используя шприц Фергюссона, начал свои эксперименты по введению морфия в болезненные места своих пациентов с невралгиями, считая, что это является методом местного обезболивания. Несколько позже Вуд заменил троакар Фергюссона полой иглой с небольшим отверстием. Сегодня этот шприц можно увидеть в Музее Британского королевского хирургического общества. Таким образом, Александр Вуд является только изобретателем полой иглы для шприца, что само по себе является более чем замечательным фактом и ни в коей мере не умаляет его заслуг перед человечеством (Рис. 103).

Рис. 103. Личный шприц Александра Вуда, музей Эдинбурга

В 1855 году Александр Вуд опубликовал работу «Новый метод лечения невралгии», в котором обобщил свой опыт подкожного введения морфия. По всей видимости, именно благодаря широкой известности этой работы, Александр Вуд, оставив в тени всех остальных претендентов, стал считаться изобретателем шприца и иглы. Он даже получил от своих коллег титул «отца гиподермической медикации», однако в дальнейшем ему пришлось пережить немало бурных дискуссий, а также разочарований, когда постепенно стало выясняться, что успех его метода лечения достигался не местным, а системным действием введенного инъекцией морфия.

В преддверии нового века жители Европы были охвачены противоречивыми чувствами неполноценности и уязвимости перед природой, которая в очередной раз показала человеку ущербность его знаний и отсутствие понимания принципов врачевания, одним из которых является трансфузио-

К СОДЕРЖАНИЮ

логия. Но она была бы невозможна без более совершенных инъекционных систем, которые появились лишь в конце XIX века. Если вернутся немного назад, в начало века, то мы увидим становление семьи Луэр, которые в конечном итоге подарили нам то, что сейчас активно используется на каждом медицинском приеме, связанном с введением лекарственных препаратов в тело человека (Рис. 104).

Рис. 104. Жозеф-Фредерик-Бенуа Шарьер, член ордена Почетного легиона Франции (19 марта, 1803 Фрибург, Швейцария – 28 апреля 1876 Париж, Франция)

Все началось с Аматеуса Луэра, родившегося 6 апреля 1834 года в Брауншвейге, Германия. Его карьера началась с работы подмастерьем у ножовщика, где он проявил себя необычайным виртуозом в мастерстве обработки металла. Его наставник, имя которого затерялось во времени, предвидя большое будущее у своего ученика, посоветовал тому отправиться на учебу в прогрессивную Европу. В конце концов Аматеус остановился в Париже, где в 1834 году поступает на учебу к ведущему мастеру хирургических инструментов, уроженцу Фрибургского Кантона Швейцарии, Жозеф-Фредерик-Бенуа Шарьеру. Примечательно, что и он приложил



Рис. 105. Французская шкала катетеров

руку к развитию инъекционных систем, разработав так называемую «французскую шкалу» диаметра катетера (Рис. 105).

Французская шкала диаметра катетеров (часто сокращаются как FR или F) обычно используется для измерения наружного диаметра цилиндрических медицинских инструментов, включая катетеры. Во французской шкале диаметр в миллиметрах определяется делением числа на 3, таким образом, увеличение числа во французской шкале соответствует большему диаметру катетера. Это можно представить с помощью следующего уравнения:

*D (мм) = F/3 или F = D (мм)*3*

Например, если по французской шкале размер равен 9, то диаметр составляет 3 мм. Заметьте: размер по французской шкале равен диаметру в миллиметрах, умноженному на 3, а не на окружность ($D^* \varpi$), как иногда думают.

Одна единица шкалы соответствует примерно 0,33 мм диаметра. В некоторых странах (особенно франкоговорящих) эта единица обозначается как Шарьери (Ch).

Три года спустя Аматеус открыл Дом Люэра на Площади Медицинской школы (Placedel'ÉcoledeMédecine), несколькими дверями ниже своего наставника. С этого времени начинается эра процветания семьи Луэр. На пике популярности и богатства Аматеус женится, и его дочь, родившаяся в Париже в 1843 году, становится вдохновленным последователем дела отца (Рис. 106).

К СОДЕРЖАНИЮ

Рис. 106. Жанна Вульфинг-Луер (1843-1909)



Рис. 107. Герман Вульфинг (1853-1935)

Получив блестящее образование, Жанна Луер активно интересовалась биологией и химией. В то время уже было понятно, что впечатляющие последствия от змеиных укусов ясно указывают на тот факт, что точная инъекция под кожу будет эффективным способом введения медикаментов. В 1867 году Жанна выходит замуж за перспективного бизнесмена Германа Вульфинга, с которым они составили идеальную пару: она смогла полностью посвятить себя изобретательской деятельности, в то время как Герман умелой рукой вел семейный бизнес (Рис. 107).

Согласно семейной легенде, Жанна долгое время ставила самостоятельные опыты по изготовлению стеклянных шприцев, которые, по ее убеждению, были намного лучше имеющихся в то время металлических или эбонитовых. Ее поиски более совершенной формы шприца были связаны с основными проблемами, решить которые изобретатели других инъекционных систем не могли: на первый план выходила проблема стерилизации составляющих компонентов шприцев, многие из которых были разборными и не гарантировали полную стерильность после обработки, также в таковых отсутствовала плавность хода поршня. В 1890 году Жанна знакомится со стеклодувом по имени Фурнье и к 1894 году разрабатывает двухфрагментный градуированный, стеклянный цилиндр, с плотно закрывающимся стеклянным основанием. Проведя необходимые испытания, 25 мая 1897 года Жанна Аматеус Луер-Вульфинг с помощью мужа патентует стеклянный шприц, который на долгие годы был визитной карточкой дома Луер (Рис. 108).

Стеклянные шприцы выпускались разных размеров– от 2 мл до 100 мл. Шприц имел цилиндр с делениями, пустотелый поршень, заканчивающийся конусом. Иногда, для плотности, добавлялся поршень из пробкового дерева, который снимался после инъекции. Данная конструкция хорошо переносила дезинфекцию кипячением в разобранном виде. Выпускали шприцы фирмы «Луер» из термически и химически стойкого стекла, их можно было стерилизовать в воздушном стерилизаторе (шприцы выдерживали температуру 200 градусов) (Рис. 109).

Коническое соединение, предложенное фирмой «Луер», вскоре стало международным стандартом и самым распространенным типом крепления иглы к цилиндру шприца.

К СОДЕРЖАНИЮ

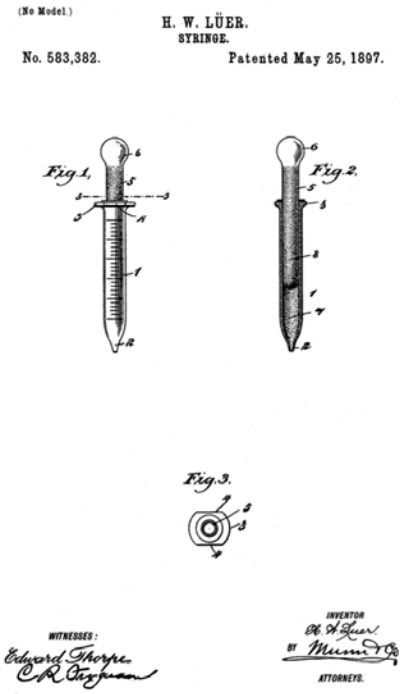

Рис. 108. Патент на стеклянный шприц Луер от 25 мая 1897 года

Рис. 109. Шприц типа «Луэр», 1898 год

Мировую известность шприцу фирмы «Луер» принесло случайное знакомство Германа Вульфинга с американскими бизнесменами, Максвелом Бэктоном и Фэрли Дикинсоном, которые в 1898 году путешествовали по Старому Свету в поисках производителей, продукцию которых можно было бы перепродавать. Первая продажа стеклянных шприцев была осуществлена в тот же год по цене 2,50 доллара за единицу и разошлись за несколько дней, обеспечив прославление фирмы «Луер» в США, налаживание производства в Новом Свете и стабильный заработок компаньонам (Рис. 110).

Неслучайно наверное столкнула судьба одержимых идеей изобретательства людей, и в результате наблюдений, Диккинсон отметил, что имеется опасность соскальзывания инъекционной иглы с сопла шприца. Для этого он разработал и запатентовал металлический переходник, который состоял из центрированной конической трубки, фиксированной к шприцу за счет сужения. Так появился тип крепления «Луер», который в последствии был модифицирован в «Луер-лок». Однако об этом чуть ниже.

Прошли столетия от момента открытия кругов кровообращения, идей об инъекции веществ внутрь сосудов человека, вдохновленных укусами змеи, впрыскивающей яд, до создания иглы и шприца и синтеза таковых в одно целое. Путем долгих изысканий великими учеными разных стран и континентов были созданы прописи анальгезирующих растворов. Но тем не менее, стоматологическая помощь долго время ассоциировалась прежде всего с болью и страданиями, о чем свидетельствуют картины тех лет. Ведь до середины XIX века лечение зубов было уделом парикмахеров и кузнецов, а вместо кабинетов были помосты на ярмарках и площадях.

Рис. 110. Стеклянный шприц «Луер» с одноименным креплением для инъекционной иглы производства Дикинсона (1910 год, США)

К СОДЕРЖАНИЮ

Но раз пошла речь о театрализованных действиях, то из мрачного Средневековья и Старого Света, на несколько мгновений предлагаем вам, дорогой читатель, перенестись в Новый Свет, в штат Калифорния. В 1931 году в городе Арлингтон был открыт самый большой театр музыки и танца. Примечательно, что шесть лет назад, на этом же самом месте, мощным землятресением было разрушен одноименный отель, и по словам одного из докторов, работавших в клинике напротив, случайно упавший на пол шприц подсказал ему о необходимости оповестить жителей отеля об опасности. Была ли эта история на самом деле или она появилась в качестве красивой легенды позже, нам знать не дано. Однако в напоминание о тех годах осталась башня Арлингтонского театра, шпиль которой издалека напоминает гиподинамический шприц (Рис. 111).

Рис. 111. Башня театра музыки и танца, г. Арлингтон, штат Калифорния, США

7.2. ИЗОБРЕТЕНИЕ КАРПУЛЬНОЙ ТЕХНОЛОГИИ

Важнейшим достижением начального периода применения местной анестезии явилась разработка функционального дентального шприца Блейхштайнером и Фишером (Bleichsteiner A., Fischer G.). Главными их признаками были навинчивающаяся канюля и упоры для пальцев и ладони. Свои первые опыты по разработке они начали в конце 90-х годов XIX века, а уже в 1906 году в центральной печати появились заметки о принципиально новом типе инъекционных систем для зубных врачей, имевших не только удобную для руки врача форму, но и несколько типов сменных насадок разного угла наклона, что позволила применять местную анестезию в трудодоступных для прямой иглы местах (Рис. 112).

Рис. 112. Инъекционный шприц Фишера (1906 год, Эдинбург)

Одновременно с популяризацией шприца Фишера, в 1906 году в России изобретают шприц «Рекорд-Брюно». Основные принципы инъекционного введения растворов предполагают использование шприца как устройства, обеспечивающего следующие функции:

– временное размещение вводимого раствора;

– создание давления, под действием которого раствор выходит из шприца через специальный адаптер, герметично соединяемый с полой иглой;

– измерение количества выдавленного из шприца раствора к стенкам поршня.

С одной стороны цилиндра имелся адаптер для соединения с иглой. Поршень, вставляемый с другой стороны цилиндра, приводился в движение за счет надавливания на шток, соединенный с поршнем. На боковой стенке цилиндра были нанесены деления, сопо-

К СОДЕРЖАНИЮ

ставляя которые с положением поршня, можно было оценить количество раствора в шприце (Рис. 113-115).

7.3 ИСТОРИЯ ВНЕДРЕНИЯ ИНЪЕКЦИОННЫХ МЕТОДОВ ЛЕЧЕНИЯ В ПРАКТИКУ

Ускорила внедрение шприцев в медицинскую практику начавшаяся в 1914 году Первая мировая война. В условиях военно-полевой хирургии получил повсеместное распространение подкожный способ введения препаратов (сначала обезболивающих, а затем и лекарственных средств). Кроме того, еще в 1910 году немецкий врач Пауль Эрлих (Paul Ehrlich), лауреат Нобелевской премии (которую ему с Мечниковым И. И., присудили за работы в 1908 году, совместно в области иммунологии), синтезировал сальварсан – эффективное средство для борьбы с сифилисом, которое нужно было вводить внутривенно (Рис. 116).

Начиная с этого времени внутривенная инъекция входит в обиход врачей всех специальностей. Удобство новой системы заключалось еще и в простой стерилизации, после которой шприцы

Рис. 113. Проведение инфильтрационной анестезии при помощи шприца Фишера. 1907 год, Англия

Рис. 114. Страницы из медицинского каталога 1910 года с системой Эрлиха

Рис. 115. Страницы из медицинского каталога 1910 года с системой Эрлиха

К СОДЕРЖАНИЮ

Рис. 116. Пауль Эрлих (нем. Paul Ehrlich, 14 марта 1854, Штрелен, Силезия – 20 августа 1915, Бад-Хомбург, Германия)

упаковывались обычно в плотную коричневую бумагу – «крафт-пакет», также к шприцу полагались многоразовые иглы. От длительного употребления и многократной термообработки они тупились, поэтому укол был процедурой более болезненной, чем в наши дни. Многоразовые иголки перед стерилизацией промывали и прочищали специальной проволокой, которая называлась «мандрен» (Рис. 117).

Рис. 117. Шприц «Рекорд» (1910 год)

Помимо достоинств, к сожалению, шприц типа «Рекорд» обладал множеством недостатков, превращавших процедуру инъекции в болезненную манипуляцию. На сегодняшний день использование данной системы в стоматологии сведено к минимуму, и мы считаем важным указать на причины этого:

1) болезненность при введении иглы в ткани организма человека;

2) потенциальная возможность передачи инфекции, в том числе вирусной, через иглу – «шприцевые инфекции»;

3) возможность вхождение иглой в сосудистое русло, травмирование сосуда (гематома), введение в просвет сосуда местнообезболивающего вещества, что влечет за собой резкое увеличение токсичности местнообезболивающего препарата;

4) перелом стеклянного цилиндра при выполнении инъекции;

5) несовершенная конструкция поршня, а вследствие этого, неточное дозирование местнообезболивающего раствора, что может привести к передозировке препарата;

6) частое использование иглы при определенных обстоятельствах может привести к ее отлому в тканях организма;

7) неизменный угол установки иглы по отношению к цилиндру, тогда как при проведении различных методов обезболивания в полости рта, особенно в труднодоступных участках, это необходимо;

8) в шприцах системы «Рекорд» невозможно использовать анестетики, которые поставляются в картриджах. Подавляющее большинство зарубежных местных анестетиков для стоматологических целей изготавливаются в картриджах, в результате чего резко снижается эффективность обезболивания;

9) при использовании указанных шприцев выполнить интралигаментарную анестезию (за счет его конструктивных особенностей) не представляется возможным, в результате чего такой эффективный метод остается невостребованным;

10) в системе рекордовских шпри-

К СОДЕРЖАНИЮ

цов невозможно развить достаточное давление для выполнения целого ряда анестезий, так как отсутствуют упоры для пальцев и ладони;

11) проводя анестезию шприцами типа «Рекорд», выполнить аспирационную пробу крайне затруднительно;

12) при длительном использовании общемедицинского шприца происходит ухудшение фиксации иглы, которая фиксируется за счет фрикционности и конусности соединения, что приводит к соскакиванию иглы, потери анестетика;

13) применение рекордовского шприца со стеклянным цилиндром (многоразовый) требует постоянной стерелизации, специального персонала и оборудования;

14) внешний вид общемедицинского шприца прочно ассоциируется у пациентов с болью при стоматологическом вмешательстве.

Однако нельзя забывать, что в стоматологии на сегодняшний день отдается предпочтение карпульной технологии, а потому важно вспомнить год ее создания. Как и внедрение шприца типа «Рекорд», так и изобретение карпул, связано с военными действиями, а именно с событиями 1917 года во время Первой мировой войны, когда американский военный хирург Харвей Кук (HarveyS. Cook) в извлеченной из раны солдата пуле увидел прототип того, что в настоящее время помогает превозмочь боль и страдание (Рис. 118).

Карпула представляла собой стеклянную цилиндрическую трубку, закрывающуюся с одной стороны резиновым поршнем (пробкой), а с другой – резиновой мембраной, прокалываемой иглой во время инъекции. Шприц «заряжался» карпулой, как оружие снарядом, – через затвор. Уже после войны, в 1921 году в лаборатории Кука был разработан первый аспирационный карпульный шприц (Рис. 119).

Изобретение карпул позволило стоматологии перейти на новый уровень эффективности и безопасности мест-

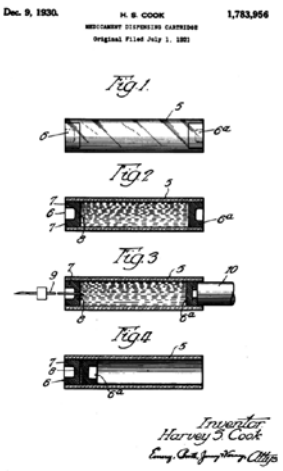

Рис. 118. Патент на изобретение карпулы Харвеем Куком, 1921 год

Рис. 119. Дентальный карпульный шприц, выпущенный лабораторией Кука в 1922 году

ного обезболивания. Перенос процесса производства местноанестезирующих средств в заводские условия обеспечил стерильность и высокую точность в соблюдении всей технологии их изготовления.

При выборе местноанестезирующего средства врачу необходимо соблюсти лишь обязательные условия:

– местноанестезирующий препарат должен быть разрешен к применению в РФ;

К СОДЕРЖАНИЮ

– в комплекте поставки должен находиться сертификат соответствия данной партии препарата, подтверждающий на основе экспертизы его качество. Номер партии препаратов указывается на каждой упаковке и карпуле (Рис. 120).

Карпульная технология состоит из следующих основных компонентов:

– стандартизации лекарственных форм местноанестезирующих препаратов;

– производства в заводских условиях препаратов в виде, готовом к использованию, который включает как стандартизованный раствор, так и стандартизованную упаковку;

– техники инъекции препаратов с применением специальных инструментов (шприцев, игл) и порядка их использования.

При самостоятельном изготовлении препаратов как состав, так и концентрация входящих в раствор веществ могли варьировать в значительных пределах, причем вся ответственность, как за недостаточную эффективность анестезирующего раствора, так и за превышение дозы вазоконстриктора, ложится на врача (Рис. 121).

Внутренний объем карпулы обычно составляет 2 мл, но за счет наличия пробки он сокращается до 1,7-1,8 мл. В Великобритании, некоторых странах Азии, Австралии встречается объем карпул 2,2 мл (Рис. 122).

Вследствие неправильной транспортировки и хранения могут возникать изменения внешнего вида карпул или упаковки, в которой они содержатся.

Наиболее опасными являются следующие:

– изменение цвета и консистенции раствора – пожелтение, помутнение или появление осадка;

– положение поршня, когда он выходит за край карпулы, при этом внутри могут находиться пузырьки размером более 2 мм;

Рис. 120. Состав карпулы артикаинсодержащего анестетика

Рис. 121. Объем карпул

Рис. 122. Виды карпул

– наличие ржавчины на карпуле;

– наличие вмятин или других повреждений на упаковке.

Изменение цвета и консистенции раствора свидетельствует о нарушении его химического состава, которое чаще всего происходит в результате распада вазоконстриктора под влиянием тепла, света или продолжительного срока хранения.

К СОДЕРЖАНИЮ

Если в процессе хранения произошло замораживание содержимого карпулы и последующее его размораживание, что, как правило, сопровождается всасыванием воздуха, то в карпуле образуется пузырек большого размера, и поршень также выталкивается.

Пузырьки небольшого размера – при правильном положении пробки и поршня – могут быть следствием скопления газообразного азота, применяемого в производстве для предотвращения попадания в карпулу кислорода. Такие карпулы можно использовать.

Наличие ржавчины свидетельствует о нарушении целостности данной или хранившейся рядом карпулы и вытекании раствора наружу. В таком случае необходимо тщательно просмотреть карпулы и выявить поврежденную, чтобы она случайно не была использована (Бизяев А.Ф., Иванов С.Ю., Лепилин А.В., Рабинович С.А., 2002).

Современный процесс производства анестетиков полностью автоматизирован и контролируется на всех этапах, начиная с очистки воды и заканчивая точным разведением вазоконстрикторов с контролем качества GPM. Стандарт GMP (Good Manufacturing Practice, Надлежащая производственная практика) – система норм, правил и указаний в отношении производства лекарственных средств, медицинских устройств, изделий диагностического назначения, продуктов питания, пищевых добавок и активных ингредиентов. В отличие от процедуры контроля качества путем исследования выборочных образцов таких продуктов, которая обеспечивает пригодность к использованию лишь самих этих образцов (и, возможно, партий, изготовленных в ближайшее к данной партии время), стандарт GMP отражает целостный подход и регулирует и оценивает собственно параметры производства и лабораторной проверки. Благодаря этому врач-стоматолог может быть полностью уверен в качестве применяемых местноанестезирующих средств. Но в России эта технология стала известна лишь в конце XX века в связи с изменением политической и экономической ситуаций.

7.4 ИЗОБРЕТЕНИЕ ОДНОРАЗОВЫХ ШПРИЦЕВ

Однако вопросы общества по поводу стерильности требовали от ученых ответов и потому, несколькими десятилетиями позже, в 1957 году, новозеландский фармацевт и ветеринар Колин Мердок (1929-2008) предлагает пластиковый одноразовый шприц, нашедший широкое применение в практическом здравоохранении наравне со шприцем типа «Рекорд» (Рис. 123).

Рис. 123. Колин Мердок (Colin Murdoch; 6 февраля 1929, Крайстчёрч, Новая Зеландия – 4 мая 2008)

Колин Мердок родился 6 февраля 1929 года в Крайстчёрче, Новая Зеландия. В школьные годы страдалдислексией, но несмотря на это проявлял повышенный интерес к химии и инженерным дисциплинам. По окончании школы получил профессию фармацевта, продолжив семейную династию. В последующие годы занимался ветеринарией. Именно потребность найти безопасное приспособление для вак-

К СОДЕРЖАНИЮ

цинации животных натолкнула его на мысль о создании одноразового шприца (Рис. 124).

Изобретение должно было упростить и ускорить вакцинацию животных – предполагалось, что лекарство будет запаиваться в шприц заранее. Идея пришла Мердоку в самолете в 1956 году, в тот момент изобретателю было 27 лет. В том же году Мердок запатентовал в Новой Зеландии изобретенный им одноразовый шприц. Позже ему пришла в голову идея, что шприц можно использовать и во врачебной практике, сведя тем самым к минимуму риск передачи инфекции от одного пациента к другому. В течение последующих 15 лет он занимался развитием своего изобретения, созданием его улучшенных моделей, патентованием в других странах мира. В начале 70-х годов XX века патент на изобретение одноразового шприца был зарегистрирован за ним во всех странах мира.

Выпуск пластмассовых одноразовых шприцев в промышленных масштабах наладился в 1961 году. Данное изобретение и серийный выпуск одноразовых шприцев стал революционным достижением в медицине.

Благодаря одноразовости медицинского изделия появилась возможность спасти от многих болезней сотни тысяч людей и предотвратить вероятность заражения, которая всегда была при использовании многоразовых системам. Однако идеальной эту конструкцию назвать сложно, так как изобретенный Мердоком шприц состоял из двух компонентов – цилиндра и поршня.

Врачам хорошо известен тот факт, что общими и неустранимыми проблемами всех двухкомпонентных одноразовых шприцев являются:

– тугой ход поршня (двухкомпонентным шприцем нельзя плавно, точно дозируя препарат, сделать инъекцию, особенно если это раствор на масляной основе);

Рис. 124. Двухкомпонентный шприц Мердока

– неравномерное, плохо контролируемое движение поршня на протяжении всей инъекции;

– характерный щелчок в конце инъекции;

– возможность попадания в организм микрочастиц полипропилена, из которого изготавлялся шприц.

Но эйфория от получения одноразовых шприцев длилась недолго, так как был замечен тот факт, что степень болезненности укола зависит не только от остроты иглы, но и от плавности хода поршня шприца. Это было связано с видимым усилием, которое приходилось прикладывать врачу как для проведения инъекции, так и для контроля скорости таковой. На фоне напряжения, которое вызывало использование такого шприца, повышалась собственно травматичность процедуры, а значит возрастали болевые ощущения. Для решения этой проблемы было сделано добавление на поршень шприца резинового уплотнителя, который позволил передвигаться ему в цилиндре с меньшим коэффициентом трения, следовательно, делая укол менее болезненным для пациента (Рис. 125).

Так на смену двухкомпонентным шприцам (цилиндр + поршень) пришли трехкомпонентные (цилиндр + поршень + резиновый уплотнитель на поршне). Казалось бы, это незначительное кон-

К СОДЕРЖАНИЮ

Рис. 125. Трехкомпонентный шприц

структивное отличие на самом деле имеет очень большое значение. Применение трехкомпонентного шприца дает гарантию того, что микрочастички материала, из которого изготовлены шприцы, не попадут в организм пациента при инъекции (такой риск присутствует при использовании двухкомпонентных шприцев на протяжении когда по пластиковому цилиндру шприца с усилием продвигали пластиковый поршень). Но на добавлении в конструкцию третьего компонента хорошие производители не остановились. Для снижения болезненности укола каждый вид (объем) шприца сегодня комплектуют своим, оптимально подобранным размером иглы.

В настоящее время многие изобретатели работают над реализацией идеи действительно одноразовых шприцев, то есть таких, которые было бы просто физически невозможно использовать дважды. Эта задача обусловлена борьбой с распространением ВИЧ и других инфекций. Некоторые изобретатели уже достигли определенных успехов и даже получили на них патенты, однако действительно надежное и экономичное решение этой задачи еще впереди.

Применение одноразовых общемедицинских шприцов в стоматологии затруднительно в силу следующих причин:

1. Аспирационная проба.

Аспирация – всасывание среды, в которой располагается кончик иглы, – используется для того, чтобы по отсутствию появления крови в растворе удостовериться, что кончик иглы не находится внутри кровеносного сосуда. Это необходимо для того, чтобы предотвратить введение в кровеносное русло высококонцентрированных веществ, применяемых в современной технологии местного обезболивания. Системные осложнения, вызванные внутрисосудистым введением анестетика, могут представлять опасность для здоровья и жизни пациента. Поэтому аспирационную пробу следует проводить всегда во избежание нежелательных осложнений (Рис. 126).

Рис. 126. Дентальный карпульный шприц Кука с иглой для инфильтрационной анестезии и механизмом для аспирации, 1930 год

Наиболее простым способом осуществления аспирации является обратное движение поршня, которое и создает отрицательное давление в растворе. Обычные шприцы не имеют конструктивных приспособлений для аспирации, поэтому при их использовании приходится одной рукой держать шприц, а другой – оттягивать назад поршень. Помимо неудобства в работе такая техника создает дополнительную опасность возникновения осложнений. Неизбежные микродвижения рук относительно друг друга приведут к дрожанию острого кончика иглы и разрыву им тканей.

К СОДЕРЖАНИЮ

2. Чрезмерное введение вазоконстрикторов или ошибочных растворов.

Несмотря на низкую системную токсичность местных анестетиков, полностью избежать побочных эффектов не удается. Системные побочные эффекты, как правило, связаны с одним из компонентов в составе местного анестетика. В качестве проявлений реакции можно назвать интоксикацию, как результат относительной или абсолютной передозировки, реакцию повышенной чувствительности или же взаимодействие с другими препаратами.

Местноанестезирующие препараты, применяемые в стоматологии, обладают относительно высоким терапевтическим индексом, то есть концентрация анестетика в сыворотке крови после введения терапевтической дозы значительно ниже порога токсичности. Введение чрезмерной дозы анестетика приводит к повышению концентрации анестетика и вазоконстриктора в крови. В этой связи могут развиваться психогенные реакции, которые в отдельных случаях очень тяжело отличить от истинной интоксикации, спровоцированной местным анестетиком. Системные побочные эффекты при применении местных анестетиков проявляются со сторон центральной нервной и сердечно-сосудистой систем.

3. Диаметр инъекционной иглы.

В общемедицинских шприцах диаметр инъекционной иглы составляет 0,6-0,8 мм, что недопустимо в стоматологии, так как это может вызвать ряд осложнений после проведения инъекции,например, травма слизистой оболочки полости рта, травма нервных стволов, чрезмерный болевой эффект, образование гематом и явления воспаления.

Для сравнения, диаметр иглы, применяемой в современной стоматологии, – 0,3-0,4 мм.

4. Нарушение стерильности на этапе набора лекарственного препарата из ампулы.

Набор лекарственного препарата из ампулы имеет определенную последовательность:

– обработка ампулы;
– предварительный набор вазоконстриктора в одноразовый шприц;
– вскрытие ампулы;
– набор лекарственного препарата;
– смена иглы после набора.

Каждый из этапов может нести нарушение стерильности и, как следствие, различные осложнения.

Подводя небольшой итог данной главы, можно смело сказать, что в начале XX века медицинский шприц был поставлен, подобно витязю, на распутье: одна дорога вела в сторону одноразовых систем и их модернизации, другая – в сторону многоразовых, а третья являлась синтезом первых двух. Постепенное преображение шприцов неотступно преследовала фармакология, которая помогла превозмочь те ужасы Средних веков, когда удаление зуба было пыткой. Но не надо забывать о том, что наличие шприца и раствора анестетика еще не является панацеей от всех бед, и при неумелом использовании они могут быть чрезвычайно опасны (Рис. 127).

Рис. 127. Вильям Голланд, 1804 год, «Переливание королевской крови»

К СОДЕРЖАНИЮ

Глава 8. СОВРЕМЕННЫЙ ИНСТРУМЕНТАРИЙ

Внедрение карпульной технологии в стоматологическую практику позволило врачам-стоматологам любых специализаций проводить местное обезболивание непосредственно на своем рабочем месте.

Ведь еще несколько десятилетий назад местную анестезию в челюстно-лицевой области проводили с использованием многоразовых достаточно толстых игл и шприцев для подкожных и внутривенных инъекций. Неразрешимые вне заводских условий трудности с повсеместным обеспечением стерильного и дозировано точного приготовления растворов привели к тому, что у стоматологических шприцев была изъята функция временного хранения растворов перед их введением. Теперь местноанестезирующие растворы после изготовления и вплоть до момента их введения в ткани хранятся в специальных герметичных контейнерах – карпулах или картриджах, каждый из которых состоит из стеклянного или пластмассового цилиндра, пробки и поршня. Для осуществления инъекции карпулу необходимо вставить в шприц.

Используемые в России шприцы рассчитаны, как правило, на карпулы объемом 1,7-1,8 мл. Фирма Aventis-Farma, выпустив карпулу ультракаина, сократила ее объем до 1,7 мл за счет четырех уплотнительных колец.

Вторая функция – создание давления – дополнилась у стоматологических шприцев по сравнению с обычными: для увеличения безопасности необходимо создавать не только повышенное давление для выхода в ткани раствора, но и разряжение для осуществления аспирации.

Обязательными компонентами любого стоматологического карпульного шприца должны быть:

– плунджер (гарпун, штык)
– упоры для большого, указательного и среднего пальцев
– переходники для игл дюймого «американского» и метрического «европейского» стандартов (Рис. 128, 129).

Рис. 128. Шприц с упорами для пальцев и плунджером, обеспечивающим проведение аспирационной пробы

Рис. 129. Шприц без упора для указательного и среднего пальцев. Проведение аспирационной пробы такой моделью шприца затруднительно

К конструктивному устройству современных шприцев можно отнести еще две особенности. Первая особенность состоит в устройстве для фиксации карпул, по которой шприцы можно разделить на три вида:

К СОДЕРЖАНИЮ

– пружинные;
– блоковидные;
– баянетные.

Пружинный вид фиксирующего устройства помогает разместить карпулу в шприц после оттягивания штока, который под действием пружины возвращается на свое место и зажимает карпулу. Блоковидный вид позволяет ввести карпулу на ее место после отведения под прямым углом задней части шприца, которую затем необходимо вернуть в прежнее положение. Оба эти вида фиксирующего устройства достаточно надежны в процессе эксплуатации. Баянетный вид представляется нам менее удобным и надежным при продолжительной эксплуатации.

Этот шприц, как и другие не одноразовые стоматологические шприцы, устойчив к проведению дезинфекции и методам стерилизации.

8.1. БЕЗЫГОЛЬНЫЕ ИНЪЕКТОРЫ

Во избежание появления каких-либо негативных реакций у детей, подростков и взрослых во время лечения, врач-стоматолог должен не только обеспечить надежное обезболивание, но и сделать, как мы писали ранее, безболезненным само проведение местной анестезию. Этот вопрос успешно решается за счет седации и аппликационной анестезии, но несмотря на это, некоторые пациенты так внимательно и настороженно следят за действиями врача, что скрыть от них шприц с иглой практически невозможно (Хацкевич Г.А., Бурлак Н.С., 2002).

Традиционно инструментами, используемыми для проведения местной анестезии, являются шприцы и иглы. Однако существуют пациенты, испытывающие страх перед инъекцией, именно из-за вида инъекционной иглы и самого шприца, что привело к появлению специального термина «шприцефобия». В 1866 году французский исследователь Boclard. F. предложил способ безыгольного (парентерального) введения веществ в ткани организма. Осуществить идею смог Lochart, получивший в 30-40 годах XX столетия патенты на изобретенные им аппараты, впоследствии названные безыгольными инъекторами (Рис. 130).

Рис. 130. Безыгольный инъектор БИ-8 (СССР). Фото из фондов музея анестезиологии кафедры стоматологии общей практики и анестезиологии ФПДО МГМСУ

В России внедрение эпидемиологического безыгольного инъектора БИ-1 в стоматологии началось в 1972 году Азрельяном Б.А. и Гигаури В.С. Авторы разработали модель стоматологического инъектора – БИ-1М. Преимущества использования безыгольного инъектора таковы: это безболезненность введения, уменьшение необходимой дозы анестетика, быстрое наступление анестезии и пр. Все эти критерии обусловили создание в 1980 году новой модели – БИ-8. Rosch AG Medizintechnik в 2001 году запатентовала безыгольную систему Injex, весом 75 г, действующий за счет активации пружины (Рабинович С.А. и соавт., 2001) (Рис. 131).

Проведенные на кафедре стоматологии общей практики и анестезиологи ФПДО исследования позволили клинически обосновать применение безыгольного инъектора нового поколения Injex в амбулаторной стоматологической практике и разработать показания и противопоказания к его применению, выявить преимущества данной инъекционной системы (Рис. 132).

К СОДЕРЖАНИЮ

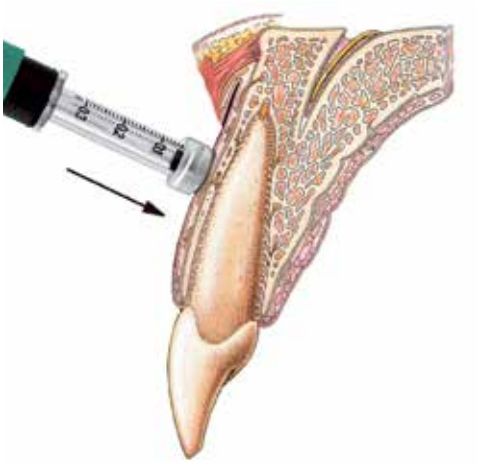

Рис. 131. Схема использования безыгольного инъектора Injex

Рис. 132.Устройство для перевода анестетика из стандартной карпулы в ампулу INJEX

К очевидным преимуществам инъекционной системы Injex следует отнести:

1. Ликвидация психологических барьеров и страха у пациента за счет безболезненного применения и оригинального вида без иглы.
2. Надежность и безопасность использования.
3. Бережное воздействие на ткани.
4. Индивидуальная дозировка лекарственного препарата.
5. Точность применения инъецируемого вещества.
6. Предотвращение инфицирования, обусловленного использованием иглы (Рабинович С.А., Ремарк Е.Р., Анисимова Е.Н., Чемеков Р.Д., 2001) (Рис. 133).

Рис. 133. Инъекция при помощи шприца Injex

Данный вид безыгольной анестезии может быть использован и у детей, и у взрослых при выполнении инфильтрационного обезболивания в местах анатомического расположения тонких компактных пластинок, где диффузия анестетика к нервным стволам зубных сплетений более вероятна. То есть для обезболивания при лечении и удалении как временных зубов, так и постоянных в переднем отделе, с учетом, что при лечении пульпитов дополнительно выполняется внитрипульпарное обезболивание. Проблематично выполнение инъекции с небной стороны, так как возможна отслойка неподвижного слизисто-надкостничного лоскута. Это может привести к посттравматическим болезненным ощущениям (Хацкевич Г.А., 2002). Мы также не рекомендуем делать инъекцию с небной стороны из-за опасений травматизации слизистой оболочки полости рта (Рабинович С.А. и соавт., 2005).

8.2. ОДНОРАЗОВЫЕ СТОМАТОЛОГИЧЕСКИЕ КАРТРИДЖНЫЕ (КАРПУЛЬНЫЕ) ШПРИЦЫ

Медицинский персонал стоматологических кабинетов и отделений от-

К СОДЕРЖАНИЮ

носится к группе профессионального риска заражения такими опасными инфекционным болезнями, как ВИЧ-инфекция, гепатиты B, C, D, для которых характерен парентеральный механизм передачи возбудителя.

При проведении каких-либо манипуляций в ротовой полости практически неизбежно травмирование слизистой оболочки, сопровождающееся кровотечением. При этом происходит заражение инструментов, слепков, протезов, рук врача и ассистента. Кроме того, при использовании высокоскоростных стоматологических наконечников происходит рассеиваение водно-воздушной аэрозоли, держащей кровь и слюну. В то же время среди пациентов врача-стоматолога могут быть лица, находящиеся в стадии инкубации какой-либо из перечисленных болезней либо скрывающие свой недуг. Именно такие лица могут стать источником возбудителя инфекции и для персонала, и для других пациентов по принципу пациент-врач, врач-пациент (Рис. 134, 135).

Врачи-стоматологи, как впрочем, и врачи других специальностей, не могут отказать в помощи больным ВИЧ-инфекцией, гепатитами B и C, но при этом они могут испытывать волнение, тревогу и даже страх перед вероятностью заражения этими болезнями. Знание механизма передачи возбудителя, его свойств, методов уничтожения, а также стерилизации и дезинфекции инструментария, уход за руками и соблюдение техники безопасности – все это позволяет исключить вероятность заражения и уменьшить эмоциональное напряжение врача-стоматолога. К этому необходимо добавить еще такие важные пункты, как использование одноразовых инструментов.

В очередной раз приходится убедиться в том, что история развивается по спирали и к фундаментальным внедрениям прошлых лет мы неминуемо возвращаемся. В середине XX века 27 летний Колин Мердок придумывает одноразовый запаянный шприц для решения проблемы стерильности инъекционной системы и внедряет шприц в производство. По прошествии 55 лет, благодаря синтезу накопленных знаний и практических разработок как в области дентальных картриджных (карпульных) шприцев, так и понятий стерильности, эффективности и безопасности, появился принципиально новый тип инъекционной системы в стоматологии – одноразовый.

Рис. 134. Угловой наконечник во время работы при проведении операции имплантации

Рис. 135. Турбинный наконечник во время работы, окруженный водно-воздушной взвесью

К СОДЕРЖАНИЮ

В иерархии мероприятий по защите медицинских работников от профессионального заражения безопасные шприцы занимают одно из первых мест, так как их использование обеспечивает защиту от случайных травм иглой.

8.2.1. ОДНОРАЗОВЫЕ КАРПУЛЬНЫЕ ИНЪЕКТОРЫ ДЛЯ ПАРОДОНТАЛЬНЫХ МЕТОДОВ ОБЕЗБОЛИВАНИЯ

Определенный интерес составляют шприцы для проведения интралигаментарной анестезии, в частности новинка сезона – шприц Preciquant швейцарской компании Swiss Scientific. Система Preciquant относится к неразборным шприцам и содержит в себе карпулу местного анестетика. По принципу работы он относится к рычаговому, но от металлических собратьев его отделяет плавность введения препарата в периодонтальное пространство, а также собственно его действия «одно нажатие = одна доза», при котором осуществляется мягкое давление на периодонтальную связку, не разрывающее ее при инъекции и снижающее болевые ощущения в постинъекционном периоде (Рис. 136).

Рис. 136. Составные части одноразового инъектора Preciquant

Шприц изготавливается из полимера и весит всего 16 грамм, после эксплуатации поделжит утилизации с предварительной дезинфекцией химическим путем. В линейке продукции Primequal имеются шприцы для разного профиля медицины, начиная от косметологии, заканчивая ветеринарией. Но в отличие от дентальных инъекторов, где используется интегриррованный тип игл, во всех прочих применяют иглы типа «Луэр-лок».

Другим представителем одноразовых инъекторов для интралигаментарной анестезии является шприц швейцарской компании Saniswiss–Sanijject. В основе также лежит принцип однократного дозирования, но в отличие от шприца Primequal, показания к применению расширены до его использования при проведении инфильтрационной, интрасептальной, интралигаментарной, параапикальной и небной анестезий (Рис. 137).

Рис. 137. Одноразовый инъектор Sanijject

В основу своих разработок компания Saniswiss вкладывает следующие принципы, которые реализованы в Sanijject:

1) Безболезненность инъекций достигается за счет запатентованной технологии SPI (Soft Pressure Injection), основанной на принципе действия электронных шприцев последнего поколения, обеспечивая практически безболезненную диффузию анестетиков в ткани. Это дает существенное преимущество, если учесть, что самый большой страх пациенты испытывают перед анестезией.

2) Шприц Sanijject™ хорошо воспринимается детьми, а также взрослыми со стоматофобией, которые с опаской относятся к традиционным шприцам.

К СОДЕРЖАНИЮ

3) Благодаря однократному применению Saniject™ врач-стоматолог может проводить анестезию, не опасаясь перекрестного заражения при лечении пациентов группы риска.

4) Действие шприца Saniject™ основано на обеспечении «управляемого», дозированного поступления анестетика в ткани в зависимости от их поглощающей способности. При этом некоторые пластиковые части шприца выступают в роли амортизатора, замедляя скорость подачи анестетика. Благодаря такому подходу на мягкие ткани в процессе инъекции не оказывается никакого давления, что делает процедуру практически безболезненной.

5) При нажатии красного рычажка на корпусе шприца происходит активация самодозирующего механизма, который вводит 0,06 мл анестезирующего средства без давления. Слышимые «щелчки» сигнализируют о начале и завершении инъекции анестетика. Ее продолжительность зависит от сопротивления тканей. Максимальный интервал между двумя «щелчками» – 6 секунд.

8.2.2. РОССИЙСКИЙ ОДНОРАЗОВЫЙ КАРПУЛЬНЫЙ ШПРИЦ (Рис. 138).

Рис. 138. Составные части одноразового инъектора «АЭРС»

Фирмой ООО «АЭРС-МЕД» был разработан, изготовлен и внедрен в практическое здравоохранение «Комплект для инъекций стоматологический однократного применения АЭРС», который учитывает все положительные стороны карпульной технологии, а также обеспечивает безопасность медицинского персонала при проведении процедуры инъекции. Улучшенная форма инъектора с добавлением цветовой индексации позволяет быстро выбрать нужный тип в зависимости от концентрации вазоконстриктора или самого анестетика. Так, инъекторы, содержащие карпулу ультракаина,окрашены в синий цвет, убистезина – в красней, а септанеста – в зеленый (Рис. 139).

Рис. 139. Комплекс «АЭРС» и шприц, готовый к работе

Преимущества этой системы таковы:

1. Карпульный инъектор «АЭРС» обеспечивает безопасность персонала после проведения процедуры инъекции, за счет защитного колпачка иглы и предохранительной насадки, установленной с возможностью выдвижения на инъекционную иглу и фиксацией на цилиндрическом корпусе по окончании инъекции.

2. Конструкция инъектора «АЭРС» исключает возможность его повторного использования. Защитный колпачок имеет блокатор обратного хода, не позволяющий после проведения инъекции и полноценного выдвижения защитного колпачка повторно использовать инъектор. Этим обусловлена его «одноразовость».

3. Карпульный инъектор «АЭРС» выпускается в виде комплекта, в состав которого входят карпула и инъекционная игла. Таким образом, карпульный инъектор «АЭРС», является готовым к употреблению сразу же после вскрытия упаковки.

К СОДЕРЖАНИЮ

4. Диаметр иглы, входящей в состав «Комплекта АЭРС», не превышает 0,3-0,4 мм, что уменьшает болевые ощущения при проведении инъекции, дополнительные травмы слизистой оболочки.

При утилизации и дезинфекции системы «АЭРС» следует соблюдать протокол, рекомендованный производителем. Обращаем внимание на то, что все вышеуказанные манипуляции должны проводиться при выдвинутом и зафиксированном защитном колпачке карпульного инъектора «АЭРС» (Рис. 140).

Рис. 140. Положение шприца «АЭРС» в руке врача-стоматолога

Дезинфекция использованного инъектора химическим методом

– После проведения инъекции медицинский работник выдвигает вперед защитный колпачок инъектора «до щелчка» и не закрывает инъекционную иглу колпачком.

– После этого использованный инъектор следует опустить в дезинфицирующий раствор, находящийся в «Емкости обеззараживания игл», таким образом, чтобы поршень инъектора оставался снаружи, а игла была помещена в раствор.

– Затем путем обратного движения поршня необходимо набрать дезинфицирущий раствор из «Емкости обеззараживания игл» в инъекционную систему (иглу, карпулу).

– После этого весь инъектор помещается в дезинфицирующий раствор, содержащийся в «Емкости обеззараживания шприцов», на требуемое время экспозиционной выдержки.

– После окончания времени дезинфекционной выдержки карпульный инъектор извлекается из дезинфицирующего раствора.

– Путем надавливания на шток инъектора следует выпустить дезинфицирующий раствор из карпулы и иглы.

– После проведения всех вышеуказанных процедур использованный крапульный инъектор следует поместить в контейнер для медицинских отходов однократного применения класса Б или В (Рис. 141).

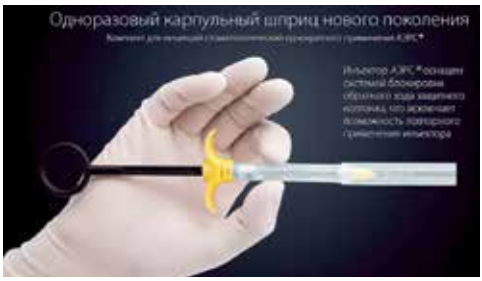

Рис. 141. Безопасное закрытие инъекционной иглы в шприце «АЭРС»

Если дезинфекция проводится физическим методом, то рекомендуем придерживаться данного типа протокола:

– При использовании метода обеззараживания с применением насыщенного водяного пара в автоклавах, корпусы и поршни использованных карпульных контейнеров помещают в пакет однократного применения (паропроницаемый и устойчивый к воздействию высокой температуры), предназначенный для стерилизации изделий медицинского назначения.

– Его, в свою очередь, помещают внутрь наружного пакета однократного применения или надевают на емкость (контейнер с крышкой) однократного применения, предназначенные для сбора отходов с соответствующей классу опасности Б и В цветовой и текстовой маркировкой.

– Заполненный на 3/4 объема паропроницаемый пакет герметизируют

К СОДЕРЖАНИЮ

и доставляют с помощью стойки-тележки к месту обеззараживания в контейнере с закрытой крышкой или в наружном пакете, предназначенном для сбора отходов.

– После доставки к месту обеззараживания паропроницаемый пакет с карпульными инъекторами извлекают из емкости или наружного пакета, помещают на 30 минут в автоклав и выдерживают при температуре 121°С.

– После проведенного цикла дезинфекции карпульные контейнеры, находящиеся в паропроницаемом пакете и упакованные в наружный пакет, доставляют посредством стойки-тележки в помещение временного хранения отходов (в мини-контейнер) до окончания времени рабочей смены с целью последующего транспортирования к месту уничтожения или утилизации (Рис. 142).

Рис. 142. Цветовая индексация шприцев в зависимости от использованного анестетика Септанест 1:200000; Артикаин Форте; Убистезин Форте; Ультракаин Форте.

Однако на фоне видимых преимуществ одноразовых шприцев «АЭРСмед», нельзя не отметить недостаток, затрудняющий проведение аспирационной пробы, а именно отсутствие надежной фиксации опорных пальцев в виде полуколец или колец.

8.3 ИНЪЕКЦИОННЫЕ ИГЛЫ

Иглы являются важным компонентом технологии местного обезболивания и предназначены для доставки раствора из карпулы в ткани, окружающие кончик иглы. Основными конструктивными элементами игл, которые используются с карпульной технологией, являются металлическая трубка, канюля или адаптер, с чьей помощью игла соединяется со шприцем, и скос кончика иглы. С другой стороны, от канюли имеется заостренная часть трубки для прокалывания пробки и погружения ее в карпулу. Отдельные фирмы в последние годы начали выпускать иглы, у которых на втулке имеется указатель положения скоса, что удобно для правильной его ориентации перед погружением иглы в ткани. Ведь положение скоса иглы относительно кости, как например при мандибулярной анестезии, крайне важно для обеспечения эффективности и безопасности анестезии.

Распространение карпульной технологии позволило во многом отказаться от использования одноразовых шприцев и забыть о проблемах, связанных с инфекционным контролем, вопросами дезинфекции и стерилизации. Однако забывать историю нельзя, и прежде чем мы перейдем к описанию технологий, ставших повседневными спутниками врача-стоматолога, вспомним о сменных иглах (Рис. 143).

Рис. 143. Изобретатель полой иглы, шотландский врач Александр Вуд (10 декабря 1817 – 26 февраля 1884)

В ноябре 1853 года Александр Вуд предлагает использовать вместо троакаров полую иглу и открывает тем

К СОДЕРЖАНИЮ

самым новую главу в медицине. За прошедшие годы игла претерпела ряд изменений, которые были направлены на повышение безопасности и эффективности введения жидких препаратов (Рис. 144).

Рис. 144. Английский шприц для инъекций морфия с иглой Вуда, 1862 год

Инъекционные иглы предназначены для введения растворов лекарственных средств, забора крови из вены или артерии, переливания крови. Их применяют вместе со шприцами, а также с системами для переливания жидкостей или крови. Инъекционная игла представляет собой металлическую трубку, один конец которой остро заточен, а другой заканчивается головкой для подсоединения к шприцу или эластичной трубке (внутренний диаметр отверстия головки для шприцев «Рекорд» – 2,75 мм, для шприцев типа Люэра – 4 мм). Все большее распространение получают стерильные одноразовые инъекционные иглы. Их использование резко снижает опасность инфекционных осложнений, они удобны, не требуют предварительной стерилизации (Рис. 145).

Рис. 145. Инъекционные иглы разной длины и диаметра

Угол среза инъекционных игл (b) – от 15° до 45°: у инъекционных игл с длинным срезом – 15-18°, у игл для введения катетеров в вену, для спинномозговой пункции – 30°, игл с коротким срезом для введения рентгеноконтрастных веществ – 30° и 45°. Иглы имеют копьевидную или кинжальную заточку. Наружный диаметр иглы колеблется от 0,4 до 2 мм, длина – от 16 до 150 мм. Номер иглы соответствует ее размерам (например, №0840 означает, что диаметр иглы 0,8 мм, длина – 40 мм) (Рис. 146).

Рис. 146. Шприцы с фиксацией для игл по типу «Луер-лок» и «Луер»

Было доказано, что чем больше граней на игле, тем меньше болезненность при инъекции и тем быстрее заживает место вкола. Для проникновения в комплекс тканей значительной толщины угол заточки должен быть больше, а при необходимости погружения в поверхностные ткани небольшой толщины угол заточки должен быть невелик. Как правило, канюля инъекционной иглы имеет определенный цвет, соответствующий цветовой кодировке диаметра иглы (ISO 6009), что помогает легко опознать нужную упаковку и выбрать иглу нужного размера. Существует три типа фиксации иглы к шприцу:

– «Луер»/ Luer;
– «Луер-Лок» / Luer-Lock;
– несъемная (интегрированная) в цилиндр игла.

К СОДЕРЖАНИЮ

При фиксации по типу Луер игла насаживается плотно на конус цилиндра и держится за счет соприкосновения поверхностей. Это наиболее распространенный тип крепления иглы, он является стандартом для шприцев объемом от 2 до 100 мл, нередко встречается и у шприцев объемом 1 мл.

Недостатком фиксации этого типа в случае многоразового использования игл является постепенный износ поверхностей контактной части и появление излишней подвижности (Рис. 147).

Рис. 147. Фиксация по типу «Луер»

Фиксация иглы по типу «Луер-Лок» подразумевает вкручивание в шприц. Такой тип фиксации обеспечивает надежность при введении лекарств в плотные ткани (под надхрящницу, под надкостницу), при заборе биологического материала, а также при введении препаратов с помощью микроинфузионных помп, инфузионных насосов, перфузоров, инфузоматов. Такие устройства применяют в анестезиологии, при проведении интенсивной терапии, в онкологии, неонатологии, когда необходимо медленное дозированное введение лекарственных препаратов в небольших объемах в течение нескольких часов или суток. Однако в общем такое крепление для обычных инъекций не очень удобно: в частности, достаточно затруднительно сменить иглу при разборе шприца, а значит, повышается риск случайной травмы медицинского персонала (Рис. 148, 149).

Интегрированная игла, то есть встроенная в корпус шприца, позволяет вводить препараты с минимальными потерями. Интегрированной иглой, как правило, комплектуются шприцы малого объема – до 1 мл. Ярким примером фиксации этого типа является инсулиновый шприц (Рис. 150).

Рис. 148. Фиксация по типу «Луэр-лок»

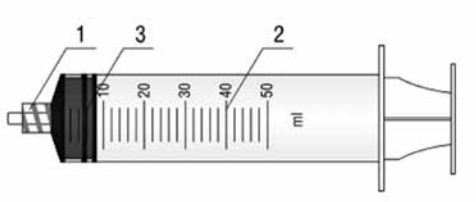

Рис. 149. Схема шприца с креплением по типу «Луер-лок»:
1 – коннектор «Луер-Лок»;
2 – несмываемая градуировка;
3 – трехконтактный уплотнитель на поршне

Рис. 150. Интегрированная игла инсулинового шприца

К СОДЕРЖАНИЮ

8.3.1. СТОМАТОЛОГИЧЕСКИЕ ИГЛЫ

Иглы являются важным компонентом технологии местного обезболивания и предназначены для доставки раствора из карпулы в ткани, окружающие кончик иглы. Основными конструктивными элементами игл, которые используются с карпульной технологией, являются металлическая трубка, канюля или адаптер, с помощью которого игла соединяется со шприцем, и скос кончика иглы. С другой стороны от канюли имеется заостренная часть трубки для прокалывания пробки и погружения ее в карпулу. Некоторые фирмы в последние годы начали выпускать иглы, у которых на втулке имеется указатель положения скоса, что удобно для правильной его ориентации перед погружением иглы в ткани. Ведь положение скоса иглы относительно кости, например при мандибулярной анестезии, крайне важно для обеспечения эффективности и безопасности анестезии (Рис. 151).

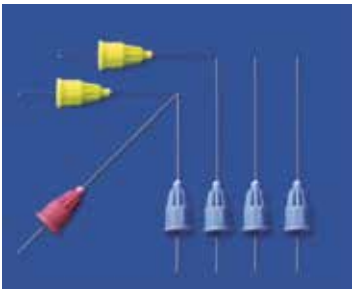

Рис. 151. Стоматологические иглы разной длины

Иглы различаются двумя основными характеристиками: диаметром трубки и ее длиной от скоса кончика до канюли. Выпускаются иглы с размерами, которые имеют международные стандарты. Большинство фирм характеризуют стоматологические иглы по длине как длинные, короткие и очень короткие, что находит свое соответствие в разном цвете этикеток на упаковке игл. Длину игл также измеряют в дюймах и в миллиметрах (Рис. 152, 153).

Рис. 152. Правильное введение иглы

Рис. 153. Неправильное введение иглы

Выбор длины иглы и ее диаметра зависит от способа анестезии. Для проводниковой анестезии на нижней челюсти мы рекомендуем иглы диаметром 0,4-0,5 мм и длиной 35, 38 или 42 мм. Такие иглы меньше отклоняются, и можно легко провести аспирационную пробу. Интралигаментарную анестезию надо проводить короткими иглами 10 или 12 мм с небольшим диаметром 0,3 мм. Для инфильтрационной анестезии можно использовать иглы длиной 16 или 25 мм и диаметром 0,3-0,4 мм, поскольку риск положительной аспирационной пробы невелик. Для интрасептальной анестезии на российском стоматологическом рынке появились удобные специальные иглы диаметром 0,4 мм и длиной 8 мм. Размеры игл указываются как на коробке, так и на футляре каждой иглы. Кроме того, там можно найти название фирмы-производителя и серийный номер (Рис. 154).

Для того чтобы подвести анестезирующий раствор к глубоко лежащим тканям,

К СОДЕРЖАНИЮ

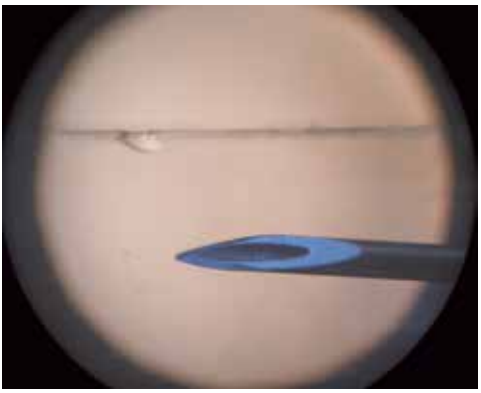

Рис. 154. Игла карпульного шприца до инъекции под увеличением

необходимо прежде подвести к этим тканям кончик иглы, через который затем и производится инъекция. Это, казалось бы, простое предназначение иглы включает ряд проблем, которые непосредственным образом влияют на эффективность и безопасность анестезии. Каково их решение в каждом конкретном случае врач должен ясно представлять себе, когда он собирается произвести инъекцию. К этим проблемам относятся следующие:

1. Игла должна быть стерильной. В настоящее время полную гарантию стерильности дает их высокотехнологическая обработка только в заводских условиях. Поэтому мы рекомендуем использовать только одноразовые иглы, которые поставляются в защитной упаковке, вскрываемой непосредственно перед инъекцией. В том случае, когда у одного и того же пациента необходимо произвести несколько инъекций в одно посещение, можно использовать одну и ту же иглу, если она соответствует своими размерами (диаметром и длиной) медицинским требованиям ко всем этим инъекциям. После завершения инъекции игла должна закрываться колпачком. Эта мера позволит предупредить как заражение медперсонала при случайном повреждении об иглу, так и инфицирование иглы при случайном контакте с другими предметами перед ее повторным использованием у того же пациента. Чтобы не промахнуться и не уколоться при погружении иглы в защитный колпачок, его не надо держать в руках. Существуют специальные устройства, в которые помещают колпачок (об этом подробнее в последней главе книги).

2. Диаметр иглы влияет на риск внутрисосудистого введения раствора: чем тоньше игла, тем риск внутрисосудистого введения выше. Это обусловлено тремя причинами. Во-первых, чем тоньше игла, тем внутрь более тонкого кровеносного сосуда она может проникнуть. Следовательно, с уменьшением диаметра иглы вероятность ее внутрисосудистого введения увеличивается. Во-вторых, чем меньше внутренний просвет иглы, тем вероятнее, что он будет перекрыт тканями, что может дать неправильный результат аспирационной пробы. Перекрытие просвета может произойти как за счет забивания тканями при погружении иглы, особенно иглы с плохо обработанным кончиком, множественными задирами и заусенцами, так и за счет всасывания внутренней стенки сосуда в процессе аспирации. Наконец, в-третьих, чем меньше внутренний просвет иглы, тем большее сопротивление току жидкости возникает. Поэтому при одинаковом аспирационном разряжении вероятность правильного результата пробы выше при использовании толстых игл. В связи с этим нецелесообразно использовать тонкие иглы для местной анестезии в тканях, где велика вероятность внутрисосудистого введения раствора.

3. Вопреки широко распространенному предубеждению о том, что при меньшем диаметре иглы болезненность укола меньше, опыт показывает, что не только диаметр, а и механическое состояние кончика иглы является здесь решающим фактором. При использовании острых игл с хорошим качеством обработки кончика пациенты не отличают по субъективным ощущениям уколы иглами разного диаметра: от самых тонких с диаметром 30G (0,3 мм) до игл с диаметром 23G (0,6 мм) (Hamburg H. L., 1972).

К СОДЕРЖАНИЮ

Поэтому, как свидетельствует и наш опыт, при правильной технике использование одноразовых игл настолько малоболезненно, что не всегда требует дополнительного применения аппликационных анестетиков. Некоторые фирмы производят иглы с силиконовым покрытием, что также снижает болезненность. В заключение вопроса о связи механического состояния кончика игл с болезненностью их введения необходимо отметить, что быстрое погружение в ткани может привести к загибу кончика иглы при упоре в кость. В этом случае иглу следует сменить, чтобы избежать повышенной болезненности и дополнительного травмирования тканей при следующей инъекции.

4. Во время погружения в ткани игла отклоняется в сторону от прямолинейной траектории. Основной причиной этого является треугольный скос кончика иглы. Причем чем больше угол скоса, тем в большей степени игла отклоняется. В связи с этим тонкие, более гибкие иглы отклоняются значительнее, что может привести к снижению эффективности проводниковых способов анестезии, при которых глубина погружения значительная. Отдельные врачи пытаются компенсировать отклонение, изменяя точку вкола или направление введения иглы в ткани, что, по нашему мнению, не уменьшает ошибки. Для снижения этой погрешности следует использовать иглы с большим диаметром (27G, 0,4 мм) и более длинным срезом, при котором угол скоса меньше. Практически не отклоняются иглы, имеющие мультисрез, при котором кончик иглы расположен на оси металлической трубки.

5. Длину иглы следует выбирать с учетом того, что после ее погружения около 1/3 длины иглы должно остаться вне ткани. Механически наиболее слабым местом иглы является ее часть в области канюли. Поэтому наиболее часто она отламывается именно в этом месте. Погружение иглы в ткани на всю глубину до канюли приводит к тому, что ее наиболее слабое место совпадает с местом перегиба при случайном движении пациента или руки врача, что резко увеличивает риск поломки. С другой стороны, если после поломки иглы видна ее непогруженная часть, то извлечение иглы не потребует хирургического вмешательства. Для профилактики поломки иглы никогда не следует применять усилий при погружении иглы или изменении ее положения в тканях. Во всех случаях ее необходимо извлечь из тканей и мягко погрузить по прямой траектории повторно в ином направлении. Благодаря большей механической прочности использование более толстых игл представляет собой меньший риск осложнений в результате поломки иглы.

В литературе встречаются данные о том, что после проведения повторной инъекции одной и той же иглой возможен перелом самой иглы. В клиническом наблюдении авторы (Shah A., Mehta N., Von Arx D.P. и Nezafati S., Shahi S., 2007) сообщают о надломах игл при проведении блокады нижнеальвеолярного нерва, как об одном из наиболее опасных для пациента и стрессовых состояний для врача при проведении местной анестезии, а также о способах извлечения отломка из крыловидно-челюстного пространства (Shah A., Mehta N., Von Arx D.P., 2009; Nezafati S., Shahi S., 2008). В связи с этим необходимо придерживаться правила «одна игла – одна инъекция» (Рис. 155).

Нами (Рабинович С.А., Васильев Ю.Л., 2009) был проведен анонимный

Рис. 155. Игла после однократного применения (интрасептальная анестезия) при 20-кратном увеличении

К СОДЕРЖАНИЮ

интернет-опрос 3000 врачей-стоматологов. Лишь 44% от общего количества врачей стоматологов производят смены игл при выполнении инъекций у одного пациента, остальные 56% выборочно при различных вариантах инъекций, причем треть не производят замену игл вообще (Рис. 156).

Исследования концевой части иглы после инъекции показали, что даже по-

Рис. 156. Игла после однократного применения (инфильтрационная анестезия) при 20-кратном увеличении

Рис. 157. Концевая часть иглы, использованной повторно, при 30-кратном увеличении

сле однократного использования происходит деформация кончика игл (Васильев Ю.Л., 2008, 2009). При введении иглы в мягкие ткани образуется своеобразный раневой канал, соответствующий диаметру иглы, который увеличивается при ее выведении из-за деформаций. Повторное использование такой иглы у одного и того же пациента не только увеличивает раневой канал, но и повышает болезненность при инъекции из-за притупления кончика (Рис. 157).

При деформации, а иногда и без нее, происходит захват мягких тканей иглой при извлечении. В связи с этим необходимо в очередной раз напомнить о правиле «одна игла – один укол» (Скатова Е. А., Маланчук И.И., Зуева Т. Е., Васильев Ю. Л., 2009).

8.3.2. УТИЛИЗАЦИЯ ИГЛ

В нашей стране опасные медицинские отходы, к которым относятся, в том числе, и инъекционные иглы, собираются в случайные емкости, перемещаются «навалом» и хранятся в открытых контейнерах, доступных для животных и птиц, так как специализированного оборудования и техники для их утилизации нет. Известно, что ежегодно в медицинских учреждениях России происходят около 1 млн случайных повреждений рук медицинского персонала инъекционными иглами после их практического применения (Копяк В.А., Платицын А.В., Потапов А.Г., 2005). В результате повышается риск инфицирования медицинского персонала, который может привести в дальнейшем к серьезным заболеваниям, в том числе к трансмиссивным инфекциям.

Нормативные документы, касающиеся утилизации, разработаны недавно и до медицинской общественности доведены не в полном объеме. Следует обратить внимание на некоторые правила, которые надо соблюдать, в том числе с позиции безопасности медицинского персонала. Необходимо избегать любых ручных манипуляций с использованными шприцами и иглами после проведения инъекций (например, удаление иглы из шприца, ополаскивание, замачивание).

Для безопасного снятия инъекционной иглы со шприца предусмотрен специальный «контейнер для утилизации игл» (Рис. 158).

Этот контейнер предназначен для бесконтактного снятия иглы со шприца во избежание получения медработником производственной травмы. Содержимое его подлежит дезинфекции.

К СОДЕРЖАНИЮ

Рис. 158. Емкость-контейнер ЕК-01 для сбора острого инструментария

Применяется в процедурных, операционных, лабораториях, на станциях скорой помощи идр. Удобен в применении, так как имеет компактные размеры. Характерной особенностью контейнеров является особый контур крышки, не позволяющий использовать контейнер повторно, и особое днище контейнера, дающее возможность прикреплять контейнеры к различным поверхностям при помощи винтового механизма.

Особенности и преимущества:

– контейнер может использоваться в любом структурном подразделении ЛПУ;

– контейнер снабжен специальной крышкой для бесконтактного снятия иглы со шприца;

– емкость-контейнер используется для сбора игл в течение одной рабочей смены;

– при правильном использовании снижается риск заражения опасными инфекциями: гепатитом, сифилисом, СПИД, то есть заболеваниями, передающимися через кровь;

– контейнер зарегистрирован в Российской Федерации и внесен в Государственный реестр изделий медицинского назначения и медицинской техники;

– соответствует требованию СанПиН 2.1.7.278-99 п. 7.2: емкости должны обеспечивать герметизацию в процессе сбора и невозможность их вскрытия при транспортировке отходов вне пределов медицинского отделения;

– подходит для сбора СР-шприцев.

Применение: применяется в процедурных, операционных, лабораториях, на скорой помощи и др. Удобен в применении, так как имеет компактные размеры.

Технические характеристики: выпускается емкостью 0,5 л, 1,0 л, 1,5 л.

Емкость имеет специальную крышку, предназначенную для бесконтактного снятия иглы со шприца. Крышка оснащена тремя специальными выемками: многоугольная выемка «звездочка» предназначается для снятия игл с инсулиновых шприцев, U-образная выемка – для снятия игл системы Луэр, ступенчатая выемка для сброса игл, в том числе для откручивания/сброса игл вакуумных систем.

Обеспечивает герметизацию в процессе сбора и невозможность вскрытия при транспортировке отходов (требования СанПиН 2.1.7.278-99).

Интегрированная крышка люка для сброса колющих отходов с двумя положениями: положение 1 – герметично закрывается, но при необходимости может быть открыта; положение 2 – закрывается без возможности повторного открытия. Дно контейнера оснащено устройством многократного закрепления с принципом накручивания на резьбу кронштейна для устойчивого закрепления на рабочей поверхности. Контейнер поставляется в комплекте с ответной частью, которая крепится на рабочую поверхность саморезами либо двусторонним скотчем. На этикетке фиксируется код подразделения ЛПУ, дату сбора, ответственное лицо (требования СанПиН 2.1.7.278-99) (Рис. 159).

Алгоритм работы с контейнером таков:

1. Положите перед собой все комплектующие.
2. Возьмите наклейку-маркировку и заполните на ней пустые поля.
3. Наклейте маркировку на основу.

К СОДЕРЖАНИЮ



Рис. 159. Контейнер для утилизации инъекционных игл

4. Приготовьте раствор для дезинфекции игл.
5. Заполните основу на 2/3 раствором.
6. Закройте основу крышкой №1. Проследите за тем, чтобы при закрытии крышки произошел щелчок.
7. Поставьте ЕК-01-«КМ-проект» вблизи от места проведения инъекций, чтобы уменьшить расстояние между потенциально инфицированной иглой и пациентом.
8. Контейнер готов к работе.
9. Выполните инъекцию, поднесите шприц с иглой к контейнеру.
10. Опустите кончик иглы в дезинфицирующий раствор, находящийся внутри контейнера, и потяните поршень шприца на себя.
11. Затем подденьте канюлю иглы за одно из отверстий на крышке №1. Игла попадет в дезинфицирующий раствор в Основе ЕК-01-«КМ-проект».
12. Выпустите дезинфицирующий раствор, набранный ранее в шприц через иглу, обратно в Основу контейнера.
13. Меняйте дезинфицирующий раствор в соответствии с методическими указаниями применяемого дезинфектанта.
14. После заполнения ЕК-01-«КМ-проект» иглами прикройте отверстие на крышке №1 крышкой №2 и слейте дезинфицирующий раствор.
15. Закройте отверстие в крышке №1 крышкой №2. Проследите за тем, чтобы при закрытии крышки произошел глухой щелчок.
16. Контейнер готов к транспортировке с места образования отходов на место временного хранения на территории ЛПУ.

8.3.3. АППАРАТЫ ДЛЯ ДЕСТРУКЦИИ ИНЪЕКЦИОННЫХ ИГЛ

Наиболее прогрессивным способом утилизации опасных медицинских отходов является термическая переработка с применением высоких температур (выше 1100°С). Принцип работы утилизатора заключается в электрической дуге: игла, вставленная в лунку, замыкает электрический контакт батареи, разрядная емкость которой больше электрического сопротивления иглы. Далее происходит нагрев иглы до температуры 1400°С и ее плавление в течение 2-3 секунд.

Утилизатор медицинских игл предназначен для применения в медицинских, процедурных, стоматологических, физиотерапевтических кабинетах, фельдшерских и амбулаторных пунктах, других кабинетах медицинского назначения с целью уничтожения медицинских игл непосредственно после использования. Утилизаторы имеют класс защиты отпоражения электрическим током II типа Н по ГОСТ 12.2.025. Условия эксплуатации УХЛ4.2 по ГОСТ 15150 при температуре от + 10°С до + 40°С и влажности не более 80%.

Утилизатор медицинских игл представляет собой малогабаритный сетевой прибор с размерами 160 х 120 х 75 мм и массой не более 0,7 кг. Принцип работы основан на использовании электрической дуги, возникающей при замыкании контактов источника тока иглой, вставленной в приемное отверстие прибора. Игла немедленно нагревается до температуры около 1400°С и плавится. Оставшиеся после ее разрушения неострые, стерильные, пыле-гранулоо-

К СОДЕРЖАНИЮ

бразные части ссыпаются в приемный контейнер, закрепленный на нижнем открывающемся основании утилизатора.

Сейчас на отечественном рынке можно найти различные типы деструкторов, направленных на уничтожение инъекционных иглы. Некоторые из них мы считаем целесообразным представить здесь: портативный утилизатор игл ETNA 497 (Италия), деструктор инъекционных игл Thomex (Италия), деструктор игл с гильотиной для отреза капюли («Армед», Россия; Nulife DOTS, Индия), установка для разрушения металлических игл сетевая УРМИ-01 (деструктор DS-s-1400) и утилизатор игл УМИ-01 (Россия) (Рис. 160).

Рис. 160. Деструктор игл УРМИ-01

Установка для разрушения металлических игл сетевая «УРМИ-01» предназначена для разрушения металлических игл одноразовых шприцев. Отличительной особенностью ее является скорость деструкции – игла уничтожается сразу после инъекции (без снятия со шприца) в течение 3 секунд. Отличительными особенностями изделия являются: небольшой вес (4 кг) и габариты (244 х 185 х 152 мм); наличие вентилятора и сменного фильтра для очистки от вредных веществ, получаемых при сжигании игл; простота эксплуатации и обслуживания (Рис. 161).

Рис. 161. Деструктор игл Nulife DOTS

Следующим представителем деструкторов является «деструктор шприцев с гильотиной для отреза канюли NulifeDOTS». По сравнению с «УРМИ-01» данный аппарат обладает меньшим весом (1,7 кг) и размерами (165 х 115 х 120 мм). С помощью него можно легко утилизировать использованные иглы и шприцы благодаря встроенному сжигателю и ножу для отрезания канюли шприца. Однако следует помнить, что данный деструктор предназначен только для сжигания игл от 19G до 31G, с последующим срезанием канюли шприца, и для уничтожения других металлических предметов не предназначен. В сравнении с механическими устройствами для деструкции игл, где иглы режутся, но все равно остаются острыми, инфицированными и могут быть причиной проникновения инфекции в организм здорового человека. В свою очередь сжигатель игл и деструктор шприцев сжигает иглу, таким образом обеззараживая ее.

Несмотря на хорошие характеристики, вышеописанные аппараты отличают большие размеры, которые не всегда удобно вписываются в кабинет врача-стоматолога. Технический прогресс и совершенствование принципа работы вылились в создание прибора для утилизации игл ETNA 497 (Рис. 162).

Прибор для утилизации игл модель ETNA 497 предназначен для разрушения одноразовых шприцев и защиты

К СОДЕРЖАНИЮ

Рис. 162. Аппарат утилизатор игл ETNA 497 (Италия)

пациентов и медицинского персонала от возможного заражения от использованных шприцев. Принцип работы утилизатора заключается в электрической дуге: игла, вставленная в лунку, замыкает электрический контакт батареи, разрядная емкость которой больше электрического сопротивления иглы. Игла нагревается до температуры 1400°С и плавится. Длительность процесса уничтожения игл – 2-3 секунды.

Основные преимущества прибора: автономное питание (при высоком уровне заряда батареи можно уничтожить от 200 до 800 игл (в зависимости от их вида) до того момента, когда будет необходима подзарядка); абсолютная безопасность; позволяет непосредственно после инъекции производить уничтожение иглы, что снижает риск возможности укола использованной иглой для других лиц; не требует снятия иглы со шприца; позволяет избежать дополнительных расходов на дезинфекцию игл и сбор их в специальные контейнеры для острых предметов; после уничтожения (сжигания) иглы получается абсолютно чистый продукт утилизации, не требующий никакой дополнительной переработки; малый вес (0,7кг) и компактные размеры.

И, наконец, наиболее компактным и простым в применении является аппарат утилизатор медицинских игл УМИ-01, который позволяет исключить травматизм медицинского персонала нестерильными иглами и их повторное использование.

Утилизатор «УМИ-01» отличает от вышеперечисленных аналогов: быстрота режима утилизации (2 сек. – 1 игла); удобство в эксплуатации и обслуживании; малые габариты и эргономичный дизайн; отсутствие дорогих аккумуляторов (питание от сети 220 В); наличие тепловой защиты от перегрузки; возможность применения утилизатора сразу после использования одноразового шприца, что исключает травмирование медперсонала иглами через защитные перчатки; отходы после утилизации не требуют дополнительной дезинфекции. Утилизатор удобен в работе.

Режим самоочистки электродов и тепловая защита позволяют быстро и качественно утилизировать иглы сразу после инъекции. Стерильные отходы после температуры 1400°С утилизируются как бытовые отходы. Малые габариты, эргономичный дизайн, быстросъемный контейнер для отходов, питание от сети 220В, вместо дорогих аккумуляторов, позволит внедрить утилизатор во всех больницах, клиниках, стоматологических и косметологических кабинетах, особенно в сельской местности, где отсутствует система утилизации использованных игл одноразовых шприцов (Рис. 163).

Рис. 163. Аппарат утилизатор игл УМИ-01 (Россия)

К СОДЕРЖАНИЮ

Применение утилизатора игл сразу после использования одноразовых шприцев позволяет исключить возможность заражения персонала при повреждении иглой медицинских перчаток и упростить существующую систему утилизации одноразовых шприцев.

Дезинфекция поверхности утилизатора проводится с периодичностью и в соответствии с установленными требованиями и нормами. Способ применения: включите вилку в сетевую розетку 220В, нажмите кнопку «Вкл», которая должна засветиться зеленым светом. Утилизатор готов к работе. После использования одноразового шприца любых размеров с иглой диаметром до 1 мм по прямому назначению, можно приступить к утилизации иглы. Для этого, не снимая иглы со шприца необходимо вставить ее в приемное отверстие и легким нажимом, с небольшим перемещением по горизонтали (для лучшего контакта), утопить шприц до упора. Эта операция занимает 1-3 сек. До окончания не вынимайте шприц из приемного отверстия. На месте иглы появляется остаток длиной 3-5 мм с неострой капелькой металла на конце. Режим работы – продолжительный с повторно-кратковременной нагрузкой: утилизация иглы до 3 сек. С промежутками через 10 сек., после 3 мин. режима утилизации 5 мин. перерыв без выключения прибора (Рис. 164).

В ЛПУ должен быть ответственный за сбор отходов специалист, прошедший специальное обучение. Отходы класса Б и В должны быть подвергнуты обязательной дезинфекции или термодеструкции перед сбором в одноразовую упаковку непосредственно на местах первичного сбора отходов методом погружения в дезинфицирующий раствор, подготовленный в специально выделенной для этой цели емкости или сжигания тела иглы в специальных аппаратах.

Для дезинфекции следует использовать зарегистрированные Минздравом России и рекомендованные к применению в медицинских учреждениях дезинфицирующие средства в концентрациях и с экспозицией, указанной в соответствующих рекомендациях.

Рис. 164. Игла после плавления

К СОДЕРЖАНИЮ

Глава 9. СОВРЕМЕННЫЕ МЕСТНЫЕ АНЕСТЕТИКИ

Введение во внутреннюю среду организма местного анестетика может вызвать аллергические реакции, а также общетоксическое действие при его передозировке или недостаточности систем метаболизма и выведения.

Попадание в организм катехоламинов в составе местной анестезии, которые используются в качестве вазоконстрикторов, в высоких концентрациях (1:100 000) может приводить к повышению артериального давления (АД) и частоты сердечных сокращений (ЧСС), гипергликемии и другим нежелательным последствиям (Петрикас А.Ж. и др., 1997; Крылов Ю.Ф. и др., 2000; Маламед С., 2000; Зорян Е.В., Рабинович С.А., 2007).

В печени и в плазме местные анестетики приобретают большую гидрофильность и выводятся с мочой. Так как в неизмененной форме они хорошо проникают через липидные слои, то в этом виде они почти не попадают в мочу. Подкисление мочи вызывает ионизацию третичных оснований до форм, более растворимых в воде. Последние легче выводятся с мочой, так как их реабсорбция затруднена.

Эфирные местные анестетики быстро гидролизуются в крови бутирилхолинэстеразой (псевдохолинестеразой). Поэтому их период полувыведения в плазме обычно очень короткий, в частности для прокаина и хлорпрокаина – менее минуты (Барер Г.М., Зорян Е.В., 2006).

Амидные связи местных анестетиков гидролизуются микросомальными ферментами печени. Скорость метаболизма разных препаратов весьма вариабельна: прилокаин (самый быстрый) > этидокаин > лидокаин > мепивакаин > бупивакаин (самый медленный). В результате этого амидные местные анестетики чаще дают токсические эффекты у больных с нарушениями функции печени. Например, средний период полувыведения лидокаина может быть увеличен с 1,8 часов у обычных пациентов до 6 часов и более у пациентов с тяжелыми повреждениями печени. У больных с уменьшенным печеночным кровотоком также следует ожидать замедления инактивации местных анестетиков. Выведение лидокаина у животных после галотановой анестезии идет медленнее, чем у животных, получивших закись азота или кураре. Это может быть связано со снижением печеночного кровотока и вызванной галотаном депрессией микросомального окисления в печени. Пропранолол может продлевать период полувыведения амидных местных анестетиков.

В представленной ниже таблице можно увидеть некоторые препараты, усиливающие или ослабляющие действие местных анестетиков.

Таблица. *Препараты, влияющие на местные анестетики*

Действие усиливается	Действие ослабляется
Адреналин Бикарбонат натрия Гиалуронидаза Наркотики Магний	Гистамин Атропин Барбитураты Серотонин Глюкоза

Особенно опасными могут быть компоненты местноанестезирующего препарата у так называемых «пациентов группы риска» (Зорян Е.В. и др., 1997; Стош В.И. и др., 1998; Ивасенко П.И. и др., 2000).

К пациентам группы риска можно отнести следующие категории:

– пациенты с сопутствующей общесоматической патологией;

К СОДЕРЖАНИЮ

– пациенты, испытывающие повышенную тревожность и страх перед лечением;

– беременные и кормящие женщины;

– пациенты пожилого и старческого возраста.

По статистическим данным, среди пациентов амбулаторного стоматологического приема не менее 30% страдают различными общесоматическими заболеваниями в компенсированной форме (Стош В.И. и др., 1998). По другим данным (Daublander M. et al., 1997), факторы риска имеют 45,9% пациентов, причем частота осложнений местной анестезии у этих пациентов достоверно выше (4,5% против 3,5% у практически здоровых по данным тех же авторов). Особенно много соматически отягощенных пациентов (до 70-80%) можно встретить среди лиц пожилого возраста (Столяренко П.Ю., Кравченко В.В., 2000).

Несмотря на все вышеуказанные опасности проведения местной анестезии, отсутствие адекватного обезболивания у пациентов группы риска еще более опасно и может повлечь за собой различные осложнения за счет наличия стрессорной реакции организма на боль. Подтверждением этому служат данные (Gotzak et al.,1992), которые установили, что при проведении стоматологических вмешательств без анестезии у пациентов происходит более значительный подъем АД, чем у тех, которым применялось местное обезболивание (у них имел место лишь транзиторный подъем АД в момент вкола иглы).

Необходимо помнить, что местные анестетики действуют только на месте введения и не снимают страх в течение стоматологического лечения. Для достижения этого необходимо применять препараты, обладающие седативными свойствами.

Для блокады проведения импульсов по нервным волокнам достаточно одного лишь местного анестетика, однако для пролонгирования его действия и некоторого усиления эффекта используются вазоконстрикторы. Это связано с тем, что практически все современные местные анестетики, кроме мепивакаинсодержащих, хотя и в разной степени, но обладают сосудорасширяющим действием. Вазоконстриктор способствует созданию и поддержанию более высокой концентрации местного анестетика локально в области вмешательства. При наличии противопоказаний к применению вазоконстрикторов местноанестезирующее вещество может использоваться и без вазоконстрикторов, но с меньшей продолжительностью эффекта обезболивания (мепивакаин, ультракаин Д). Консерванты и стабилизаторы служат для увеличения сроков хранения местноанестезирующих препаратов (Крылов Ю.Ф. и др., 2000; Николаев А.И., Цепов Л.М., 2000; Рабинович С.А., 2000; Кононенко Ю. Г. и др., 2002).

Составными компонентами современного местноанестезирующего препарата (Петрикас А.Ж., 1997) являются четыре группы веществ.

1. Местные анестетики:

– *Новокаин.*

– *Лидокаин.*

– *Тримекаин.*

– *Прилокаин.*

– *Мепивакаин.*

– *Артикаин.*

– *Бупивакаин.*

– *Этидокаин.*

2. Вазоконстрикторы:

– *Адреналин (эпинефрин), используется в России.*

– *Норадреналин (норэпинефрин).*

– *Мезатон.*

– *Фелипрессин (октапрессин).*

3. Стабилизаторы:

– *Сульфиты натрия и калия.*

4. Консерванты

– *Парагидроксибензоаты – не присутствуют в анестетиках, закупаемых для России.*

Препарат для проведения местной анестезии не обязательно должен содержать все эти компоненты.

К СОДЕРЖАНИЮ

Классификация местных анестетиков

– Сложные эфиры бензойной кислоты (кокаин, бенкаин).

– Сложные эфиры пара-аминобензойной кислоты (новокаин).

– Сложные эфиры аминобензойной и бензойной кислот (дикаин).

– Амиды гетероциклической и ароматической кислот (совкаин, новокаинамид).

– Амиды ароматических аминов – анилиды (лидокаин, бупивакаин, мепивакаин, артикаин)

9.1. ОСОБЕННОСТЬ ЛИДОКАИНСОДЕРЖАЩИХ МЕСТНЫХ АНЕСТЕТИКОВ

Лидокаин обладает местноанестезирующим действием, блокирует потенциалзависимые натриевые каналы, что препятствует генерации импульсов в окончаниях чувствительных нервов и проведению импульсов по нервным волокнам. Подавляет проведение не только болевых импульсов, но и импульсов других модальностей. Анестезирующее действие лидокаина в 2-6 раз сильнее, чем прокаина (действует быстрее и дольше – до 75 мин., а после добавления эпинефрина – более 2 часов). При местном применении расширяет сосуды, не оказывает местнораздражающего действия.

Вторым эффектом лидокаина является антиаритмическая активность, которая обусловлена угнетением фазы 4 (диастолической деполяризации) в волокнах Пуркинье, уменьшением автоматизма, подавлением эктопических очагов возбуждения. На скорость быстрой деполяризации (фаза 0) не влияет или незначительно снижает. Увеличивает проницаемость мембран для ионов калия, ускоряет процесс реполяризации и укорачивает потенциал действия. Не изменяет возбудимость синусно-предсердного узла, мало влияет на проводимость и сократимость миокарда. При внутривенном введении действует быстро и коротко (10-20 мин.).

9.2. МЕПИВАКАИНСОДЕРЖАЩИЕ МЕСТНЫЕ АНЕСТЕТИКИ

В 1957 году Ekenstam A.F. синтезировал мепивакаин (1-метил-2, б-пипеколоксилидида гидрохлорид) (Рис. 165).

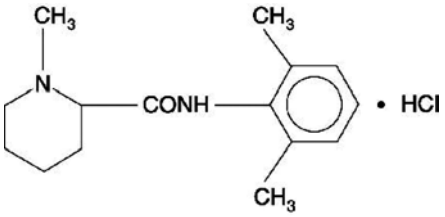

Рис. 165. Химическая формула мепивакаина

По химической структуре, физико-химическим свойствам и фармакокинетике близок к лидокаину. Он уступает лидокаину по жирорастворимости, но лучше связывается белками плазмы (75-80%). Хорошо всасывается, быстро метаболизируется в печени микросомальными оксидазами смешанной функции с образованием неактивных метаболитов (3-гидроксимепивакаин и 4-гидроксимепивакаин). В процессе биотрансформации важную роль играет гидроксилирование и N диметилирование. Период полураспада составляет около 90 мин. У новорожденных активность печеночных ферментов недостаточно высока, что значительно удлиняет период полувыведения. Выводится мепивакаин почками, в основном – в виде метаболитов. В неизмененном виде выделяется от 1% до 16% введенной дозы.

Особенностью препарата является его минимальное вазодилатирующее действие (Анисимова Е.Н. и др., 1999; Столяренко П.Ю., Кравченко В.В., 2000; Зорян Е.В., 2006), а по данным (Bornkessel B., 2000), препарат даже имеет сосудосуживающее действие. Поэтому возможно использование его 3% раствора без вазоконстриктора, что делает его препаратом выбора при тяжелых формах сердечно-сосудистых заболеваний, тиреотоксикозе, сахар-

К СОДЕРЖАНИЮ

ном диабете, глаукоме, то есть в тех случаях, когда имеются противопоказания к применению вазоконстриктора, а также в случаях аллергии к консерванту вазоконстрикторов бисульфиту (бронхиальная астма и аллергия на препараты, содержащие серу). Длительность анестезии при этом достигает 20-40 мин., которых достаточно для небольших объемов вмешательств.

Константа диссоциации мепивакаина (pKa 7,6) близка таковой у лидокаина (pKa 7,9), в связи с чем скорость их гидролиза и начало местноанестезирующего эффекта идентичны (2-4 мин.). Мепивакаин, в отличие от лидокаина, не оказывает выраженного сосудорасширяющего действия, что обусловливает большую длительность его эффекта и возможность использования без вазоконстриктора. Продолжительность пульпарной анестезии, вызываемой 3% мепивакаином без вазоконстриктора, составляет 20-40 мин., а анестезии мягких тканей – 2-3 часа. При использовании лидокаина эти показатели составляют 5-10 мин. и 60-120 мин. соответственно (Malamed S., 1994). Добавление к 2% раствору мепивакаина вазоконстриктора (1:20 000 левонордефрина или 1:200 000 адреналина) удлиняет пульпарную анестезию до 60 мин., а анестезию мягких тканей – до 3-4 часов. По активности он превосходит новокаин в 2-4 раза, по токсичности – в 2 раза (Malamed S., 1994).

9.3. АРТИКАИНСОДЕРЖАЩИЕ МЕСТНЫЕ АНЕСТЕТИКИ

Помимо поиска безопасного и эффективного способа местного обезболивания, постоянно производится изыскание в области фармакологии местных анестетиков. Поскольку многие использованные в стоматологической практике местноанестезирующие растворы обладали высокой токсичностью, синтез артикаина в 1969 году стал событием, которое сейчас, после 25-летнего применения в России, можно оценить по достоинству.

Этот препарат обладает хорошей диффузионной способностью, но липофильность у него ниже, чем у других амидных анестетиков, поэтому он хуже всасывается в кровь. Как и все анестетики группы амидов, метаболизируется в печени путем гидролиза. Дополнительно инактивация происходит в тканях и крови неспецифическими эстеразами, в результате гидролиз карбоксигруппы артикаина идет быстро, образующаяся при этом артикаиновая кислота является неактивным водорастворимым метаболитом, выделяющимся почками (Rahn, 1996) (Рис. 166).

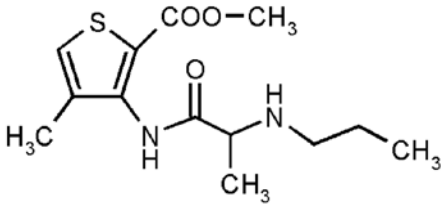

Рис. 166. Химическая формула артикаина

Максимальный уровень артикаина в сыворотке крови зависит от его дозы и создается в промежутке от 10 до 15 мин. после введения независимо от наличия вазоконстриктора. Период полувыведения составляет около 20 мин. и зависит от содержания вазоконстриктора. Максимальный уровень артикаиновой кислоты в сыворотке крови наблюдается через 45 мин. после введения артикаина. Препарат хорошо (до 95%) связывается с белками плазмы крови, что уменьшает возможность проникновения его через стенку капилляра в ткани. Он плохо проникает через плацентарный барьер, практически не выделяется с грудным молоком (Рабинович С.А., Лукьянов М.В., Московец О.Н., Зорян Е.В., 2004). По сравнению с другими амидными анестетиками, имеет самый большой плазматический клиренс и самый короткий период полувыведения (Rahn, 1996). Особенности фармакокинетики (низкая жирорастворимость и высокий процент связывания с белками

К СОДЕРЖАНИЮ

Ультракаин®
артикаин

Подтвержденное качество

25 лет в России![6]

Широкий спектр возможностей в стоматологии

- Высокая эффективность, доказанная многочисленными клиническими исследованиями и многолетним опытом применения[5, 6, 7]
- Быстрое начало действия (через 1–3 минуты)[1]
- Разнообразие форм выпуска для индивидуального подхода к каждому пациенту[1, 3]
- Не содержит ЭДТА[1] и парабенов[1], способных вызывать аллергическую реакцию[2–5]
- Короткий период полувыведения (20–25 минут)[1] — снижается риск системных осложнений[5, 7]

Ультракаин® Д
20 минут[1]

Ультракаин® Д-С
45 минут[1]

Ультракаин® Д-С форте
75 минут[1]

Разрешено использовать у пациентов с сопутствующими заболеваниями, такими как[1]:

- заболевания сердечно-сосудистой системы (хроническая сердечная недостаточность, патология коронарных сосудов, стенокардия, нарушения ритма сердца, инфаркт миокарда в анамнезе, артериальная гипертензия);
- цереброваскулярные нарушения, наличие инсульта в анамнезе, хронический бронхит, наличие выраженного беспокойства.

Рекомендуется использовать у пациентов при отсутствии сопутствующей патологии для проведения длительных операций, таких как[4]:

- имплантация;
- протезирование;
- установка винеров, люминиров и т.д. в челюстно-лицевой хирургии.

SANFI-ARFR-15-07-0258

АННОТАЦИЯ/ИНСТРУКЦИЯ
по применению лекарственных препаратов для медицинского использования Ультракаин® Д, Ультракаин® Д-С, Ультракаин® Д-С форте. Торговое название: Ультракаин® Д, Ультракаин® Д-С, Ультракаин® Д-С форте. Регистрационный номер: ЛС-001256, П № (55)1909/01, П № (01)1291. Международное непатентованное название: артикаин; артикаин + эпинефрин. Лекарственная форма и форма выпуска: раствор для инъекций. Фармакотерапевтическая группа: местноанестезирующее средство. Ультракаин® Д: местноанестезирующее средство + альфа- и бета-адреномиметик. Ультракаин® Д-С, Ультракаин® Д-С форте: ФАРМАКОЛОГИЧЕСКОЕ ДЕЙСТВИЕ: артикаин: местноанестезирующее средство амидного типа; эпинефрин: сосудосуживающее средство, которое добавляется в состав препаратов для пролонгирования действия анестезии. ПОКАЗАНИЯ К ПРИМЕНЕНИЮ: инфильтрационная и проводниковая анестезия при стоматологических операциях. СПОСОБ ПРИМЕНЕНИЯ И ДОЗЫ: Препараты нельзя вводить внутривенно и в мягкие ткани. Артикаин без эпинефрина: максимальная доза для взрослых – 4 мг артикаина гидрохлорида на 1 кг массы тела. При инфильтрационной анестезии вводят 1,7 мл раствора на зуб (мл на два смежных зуба, при проводниковой анестезии нижнего альвеолярного нерва – 1–1,7 мл. Артикаин с эпинефрином: максимальная доза – до 7 мг артикаина гидрохлорида для взрослых и детей. Для анестезии при неполноценном удалении зуба: верхней челюсти создает депо в области переходной складки введением 1,7 мл раствора на зуб, в редких случаях может потребовать дополнительных введений от 1–1,7 мл. Для анестезии при разрезах и вскрытиях абсцесса в области лба с целью создания лобного депо необходимо около 0,7 мл препарата на инъекцию. При обработке полостей и обтачивании зубов под коронки – в дозе 0,5–1,7 мл на зуб. ПРОТИВОПОКАЗАНИЯ: Относящиеся к артикаину: повышенная чувствительность к артикаину или другим местноанестезирующим средствам амидного типа, тяжелые нарушения функции печени и почек, тяжелые нарушения проводимости, острая декомпенсированная сердечная недостаточность, гемотрансфузия, артериальная гипотензия, детский возраст до 8 лет. Относящиеся к эпинефрину: пароксизмальная тахикардия, тахиаритмия, недавно перенесенный инфаркт в коронарном кровообращении, закрытоугольная глаукома, прием немедленно действующих бета-адреноблокаторов, гипертиреоз, феохромоцитома, тяжелая артериальная гипертензия. С ОСТОРОЖНОСТЬЮ: Артикаин без эпинефрина: недостаточность синусового узла, тяжелая форма сахарного диабета, у пациентов с хронической сердечной недостаточностью, минимальный безопасный объем, стенокардия, инфаркт миокарда в анамнезе, цереброваскулярные нарушения, артериальная брадикардия в анамнезе, нарушения свертываемости крови, тяжелые нарушения функции печени и почек, миастения в анамнезе, выраженный остеопороз. ОСОБЫЕ УКАЗАНИЯ: Артикаин с эпинефрином: содержит натрия сульфит, противопоказан пациентам с бронхиальной астмой и повышенной чувствительностью к сульфитам. ВЗАИМОДЕЙСТВИЕ С ДРУГИМИ ЛЕКАРСТВЕННЫМИ СРЕДСТВАМИ: Относящиеся к артикаину: средства, угнетающие ЦНС (опиаты, ацетилсалициловая кислота, ингибиторы холинэстеразы. Относящиеся к эпинефрину: трициклические антидепрессанты, немедикаментозные бета-адреноблокаторы, гипотензивные средства, ингибиторы моноаминоксидазы, некоторые средства для внутривенного наркоза, дезинфицирующие растворы, содержащие тяжелые металлы. БЕРЕМЕННОСТЬ И ПЕРИОД ЛАКТАЦИИ: Решение о назначении может быть принято врачом, если потенциальная польза оправдывает риск для матери и плода. Решение о назначении может быть принято врачом, если потенциальная польза оправдывает риск для матери и ребенка. В период лактации нет необходимости прерывать грудное вскармливание. ПОЛОЖИТЕЛЬНОЕ ДЕЙСТВИЕ: Начало встречаются, редко, очень редкие побочные эффекты – см. полную инструкцию по применению. Относящиеся к артикаину: кашель, тахиаритмия, тошнота, рвота. Относящиеся к эпинефрину: кашель, головная боль. ПЕРЕДОЗИРОВКА: При нарушениях дыхания – подача кислорода, проведение искусственной вентиляции легких. Введение ананалептиков центрального действия противопоказано. При тяжелых подавлениях кровообращения и шока – подача кислорода, внутривенное введение симпатомиметиков, в том числе эпинефрина. Прекращается подача в усиление брадикардии – медленное внутривенное введение раствора эпинефрина (0,0025–0,1 мг). Форма выпуска: ампулы по 2 мл, картриджи по 1,7 мл в прозрачного бесцветного стекла (тип I). Срок годности – 5 лет (Ультракаин® Д); ампулы – 36 месяцев, картриджи – 24 месяца (Ультракаин® Д-С, Ультракаин® Д-С форте). Условия отпуска из аптек: отпускается по рецепту. К подробной информации о препарате можно ознакомиться в инструкции по применению. Представительство АО «Санофи-Авентис Групп» (Франция). Адрес: 125009, Москва, ул. Тверская, д. 22. Тел.: (495) 721-14-00. Факс: (495) 721-14-11. www.sanofi-aventis.ru

1. Инструкция по медицинскому применению лекарственных препаратов Ультракаин® Д-рег. уд. № ЛС-001256 от 10.01.2015; Ультракаин® Д-С-рег. уд. П № (01)1909/01 от 16.03.2015; Ультракаин® Д-С форте-рег. уд. П № (01)1291 от 10.03.2015. 2. Spiekstra K, et al. The negative predictive value of trying safe local anesthetics. Int Arch Allergy Immunol. 2013; 162 (1): 66–8. 3. Стоматология 10. Ю. Применение в стоматологии артикаинсодержащих анестетиков // Стоматолог-практик. 2013. № 3. С. 40–44. 4. Pevny I, Schaller G. Ethylenediamine allergy. Derm Beruf Umwelt. 1980; 28 (2): 39–40. 5. Sun M-C, Rundbak G. K., Taylor S. L., Greenberg N. A. Safety assessment of propylparaben: a review of the published literature. Food Chem Toxicol. 2001; 39 (6): 513–32. 6. Голубчиков П. Ю. Инструкции в стоматологии артикаинсодержащих анестетиков // Стоматолог-практик. 2015. № 1. С. 12–15. 7. Vree et al. Clinical pharmacology and the use of articaine for local and regional anaesthesia. Best Pract Res Clin Anaesthesiol. 2000; 14: 293–308. 8. Обеспечение безопасности при проведении местной анестезии в стоматологии. Первая помощь при неотложных состояниях. Рабинович С. А., Зорин Е. В. Москва: 2014. С. 24–35.

SANOFI

плазмы крови) снижают риск системной токсичности артикаина по сравнению с другими местными анестетиками.

Артикаин имеет низкую pKa (7,8), поэтому он хорошо гидролизуется в тканях и действует быстро (через 1-4 мин.). Препарат в 3-5 раз активнее и в 1,5 раза токсичнее прокаина (новокаин). Имеет оптимальное соотношение показателей активности и токсичности, самую большую широту терапевтического действия. Является одним из наиболее активных и наименее токсичных местноанестезирующих препаратов. Используется для инфильтрационной и проводниковой анестезии. Действует быстрее лидокаина, обладает более высокой диффузионной способностью и степенью связывания с белками, более низкой жирорастворимостью, что снижает его токсичность. Оказывает сосудорасширяющее действие, применяется в комбинации с вазоконстрикторами, добавляемыми в минимальных концентрациях. В 2006 году в России прошел сертификацию артикаинсодержащий местный анестетик без вызоконстриктора (Ультракаин Д). Аллергические реакции на артикаин встречаются достаточно редко.

Несмотря на короткий, по сравнению с другими амидными местными анестетиками, период полувыведения, высокий плазматический клиренс, препарат обладает средней длительностью действия, вероятно, за счет высокого процента связывания с белками. По сосудорасширяющей активности артикаин сходен с лидокаином, что обусловливает необходимость его применения в сочетании с вазоконстрикторами.

Высокая местноанестезирующая активность препарата позволяет уменьшить содержание в его растворе вазоконстриктора до 1:200 000. По данным (Malamed S.F., 1994; Rahn R., 1996; Зорян Е.В., Анисимова Е.Н., Рабинович С.А., 2004) и других авторов, повышение концентрации вазоконстриктора до 1:100 000 мало влияет на активность препарата, лишь удлиняя его действие. Использование низких концентраций адреналина (1:200 000) позволяет почти полностью снять вопрос о противопоказаниях к применению в составе местноанестезирующего раствора вазоконстриктора у пациентов группы риска. Кардиодепрессивный эффект у артикаина выражен слабее, чем у других амидных местных анестетиков.

В 2010 году на конгрессе EFAAD в Эвиане (Франция) впервые был продемонстрирован артикаинсодержащий препарат с концентрацией вазоконстриктора 1:400 000 (Убистезин).

9.4. ПРОТИВОПОКАЗАНИЯ И ОГРАНИЧЕНИЯ К ИСПОЛЬЗОВАНИЮ МЕСТНЫХ АНЕСТЕТИКОВ

Все противопоказания и ограничения к использованию местного анестетика сводятся к трем основным позициям (Specialites Septodont, 1995; Петрикас А. Ж., 1997; Рабинович С.А., Зорян Е.В., 2000; Рабинович С.А., 2002):

1) Аллергические реакции на местный анестетик

Аллергическая реакция в анамнезе является абсолютным противопоказанием к использованию местного анестетика. Например, по нашим данным, полученным с использованием опросника, непереносимость новокаина отмечали 9,1% пациентов. Следует, однако, отметить, что непереносимость местного анестетика, указываемая многими пациентами, зачастую не является истинной аллергической реакцией, а имеет стрессовый характер либо связана с внутрисосудистым введением вазоконстриктора. На этот факт указывают различные авторы (Baluga J., 2002; Стош В.И., 2004). Эти состояния следует четко дифференцировать. Чаще всего наблюдаются аллергические реакции к новокаину и другим местным анестетикам эфирной группы, при такой аллергии допускается использовать ане-

К СОДЕРЖАНИЮ

стетики амидной группы. Тем не менее, следует отметить, что, в принципе, возможна аллергическая реакция на любой местный анестетик, возможно перекрестное реагирование на несколько местных анестетиков, например, на анестетики амидной группы (Bircher A., 1996; Suhonen R., Kanerva L., 1997), также как и поливалентная аллергия на различные местные анестетики и другие вещества.

2) Недостаточность систем метаболизма и выведения

Местноанестезирующие препараты могут оказывать токсическое действие при их передозировке, а также недостаточности систем их метаболизма и выведения. Эфирные местные анестетики инактивируются непосредственно в кровяном русле посредством фермента псевдохолинэстеразы. Метаболизм амидных местных анестетиков происходит в печени. В незначительном количестве (не более 10%) как амидные, так и эфирные местные анестетики выводятся в неизмененном виде почками. Таким образом, относительными противопоказаниями к использованию амидных местных анестетиков являются заболевания печени, эфирных – дефицит псевдохолинэстеразы плазмы, а также (для всех местных анестетиков) – заболевания почек. В указанных случаях следует использовать местноанестезирующий препарат в небольших дозах, соблюдая все необходимые меры предосторожности.

3) Возрастные ограничения

Следует учитывать, что для детей минимальные токсические дозы всех местных анестетиков значительно меньше, чем для взрослых. Для достижения гарантированного полного обезболивания и минимизации вероятности токсического действия следует применять наиболее эффективные и безопасные современные местноанестезирующие препараты на основе артикаина, мепивакаина или лидокаина, ограничив дозировку используемого препарата (Зорян Е.В., Рабинович С.А., 2007).

Врач-стоматолог должен стремиться к достижению эффекта обезболивания, используя минимальное количество анестетика. Ассоциация стоматологов Германии рекомендует использовать дозу, не превышающую 1/2 объема карпулы. На представленной ниже сводной таблице можно ознакомиться с рекомендуемыми общими анестезиологами дозами местноанестезирующих растворов.

В случаях, когда объем стоматологического вмешательства требует применения местных анестетиков в дозировке, превышающей 50% значения масксимально допустимой дозы, необходимо обеспечить возможность оказания пациенту анестезиологического пособия, включающего в себя свободный доступ для внутрисосудистых инъекций, вспомогательную или искусственную вентиляцию легких и т.д. (Бизяев А.Ф., Иванов С.Ю., Лепилин А.В., Рабинович С.А., 2002).

Таблица. **Максимально допустимые дозы местных анестетиков**

Название препарата	Максимально допустимая доза, мг
Новокаин	1000 мг
Лидокаин	4,4 мг/кг (макс. – 300 мг)
Артикаин	Взрослым – 7 мг/кг Детям – 5 мг/кг
Мепивакаин	4,4 мг/кг (макс. – 300 мг)
Бупивакаин	1,3 мг/кг (макс. – 90 мг)

К СОДЕРЖАНИЮ

Дексалгин®

декскетопрофен

ЭФФЕКТИВНОЕ ПОСЛЕОПЕРАЦИОННОЕ ОБЕЗБОЛИВАНИЕ[1, 3]

- *Быстрое начало действия*[2]
- *Выраженный обезболивающий эффект*[3]
- *Снижает потребность в опиоидах*[1,2]
- *Предназначен для внутривенного и внутримышечного введения*[2]
- *Не подлежит предметно-количественному учету*[4]

1. Hanna, M.H. Br. J. Clin. Pharmacol. 2003;55(2):126-33.
2. Инструкция по медицинскому применению препарата Дексалгин® ЛСР-002674/08-100408 с изменениями от 30.11.11
3. Leman P. et al, Emerg Med J, 2003; 20: 511-513
4. Приказ Минздрава России от 22.04.2014 г. № 183н «Об утверждении перечня лекарственных средств для медицинского применения, подлежащих предметно-количественному учету»

Сокращенная информация по применению препарата Дексалгин®. МНН: декскетопрофен.
Показания к применению: купирование болевого синдрома различного генеза (в т. ч. послеоперационные боли, боли при метастазах в кости, посттравматические боли, боли при почечных коликах, альгодисменорея, ишиалгия, радикулит, невралгии, зубная боль); симптоматическое лечение острых и хронических воспалительных, воспалительно-дегенеративных и метаболических заболеваний опорно-двигательного аппарата (в т. ч. ревматоидный артрит, спондилоартрит, артроз, остеохондроз). **Противопоказания:** гиперчувствительность к компонентам препарата, обострение ЯБЖ и ДПК, ЖКТ-кровотечения в анамнезе, активные кровотечения, нарушения коагуляции, тяжелые нарушения функции печени, умеренные/тяжелые нарушения функции почек, бронхиальная астма, тяжелая сердечная недостаточность, дети до 18 лет,беременность, лактация и др. Противопоказан для невраксиального (эпидурального или подоболочечного, внутриоболочечного) введения из-за входящего в состав препарата этанола. **Способ применения:** 50 мг в/в, в/м каждые 8-12 ч. Суточная доза 150 мг, курс лечения - 2 дня. **Побочные эффекты:** боль в месте инъекции, тошнота, рвота.

ООО «Берлин-Хеми/А.Менарини», 123317, Москва, Пресненская наб., д.10, БЦ «Башня на Набережной», блок Б.
Тел.: (495) 785-01-00, факс: (495) 785-01-01; http://www.berlin-chemie.ru

Информация для специалистов здравоохранения. Отпускается по рецепту. Подробная информация содержится в инструкции по медицинскому применению препарата Дексалгин® ЛСР-002674/08-100408 с изменениями от 30.11.11. RU-Dex-10-2015. Одобрено 20.11.2015

БЕРЛИН-ХЕМИ МЕНАРИНИ

Дексалгин®

декскетопрофен

Торговое патентованное название:
ДЕКСАЛГИН®
Международное непатентованное название:
декскетопрофен.
Лекарственная форма: раствор для внутривенного и внутримышечного введения.

Декскетопрофена трометамол – действующее вещество препарата Дексалгин® – нестероидное противовоспалительное средство, оказывающее анальгезирующее, противовоспалительное и жаропонижающие действия. Продолжительность анальгезирующего эффекта после введения в дозе 50 мг составляет 4-8 часов. При комбинированной терапии с анальгетиками опиоидного ряда декскетопрофена трометамол значительно (до 30-45%) снижает потребность в опиоидах.

Показания к применению:

– купирование болевого синдрома различного генеза (в т.ч. послеоперационные боли, боль при метастазах в кости, посттравматические боли, боль при почечных коликах, альгодисменорея, ишалгия, радикулит, невралгии, зубная боль);

– симптоматическое лечение острых и хронических воспалительных, воспалительно-дегенеративных и метаболических заболеваний опорно-двигательного аппарата (в т.ч. ревматоидный артрит, спондилоартрит, артроз, остеохондроз).

Дексалгин® противопоказан для невраксиального (эпидурального или подоболочечного, внутриоболочечного) введения из-за входящего в состав препарата этанола.

Способ применения и дозы

Дексалгин® предназначен для внутривенного и внутримышечного введения.

Рекомендуемая доза для взрослых: 50 мг каждые 8-12 часов. При необходимости возможно повторное введение препарата с 6-часовым интервалом. Суточная доза составляет 150 мг.

У пациентов пожилого возраста и пациентов с нарушением функции печени и/или почек терапию препаратом Дексалгин® следует начинать с более низких доз; суточная доза составляет 50 мг.

Дексалгин® предназначен для краткосрочного (не более 2-х дней) применения в период острого болевого синдрома. В дальнейшем возможен перевод пациента на пероральные анальгетики.

Отпускается по рецепту.

Торговое патентованное название:
ДЕКСАЛГИН® 25.
Международное непатентованное название:
декскетопрофен.
Лекарственная форма: таблетки, покрытые пленочной оболочкой.

Показания к применению:

– мышечно-скелетная боль (слабо или умеренно выраженная);

– альгодисменорея;

– зубная боль.

Препарат предназначен для симптоматического лечения, уменьшения боли и воспаления на момент применения.

Способ применения и дозы

Препарат Дексалгин® 25 принимают внутрь во время еды. Одновременный прием пищи замедляет всасывание декскетопрофена, поэтому в случае острой боли рекомендуется применение препарата не менее чем за 30 минут до приема пищи.

В зависимости от интенсивности болевого синдрома рекомендуемая доза для взрослых составляет 12,5 мг декскетопрофена (1/2 таблетки препарата Дексалгин® 25) каждые 4-6 часов или 25 мг декскетопрофена (1 таблетка препарата Дексалгин® 25) каждые 8 часов.

Максимальная суточная доза – 75 мг.

Препарат Дексалгин®25 не предназначен для длительной терапии, курс лечения препаратом не должен превышать 3-5 дней.

Отпускается без рецепта.

Подробная информация содержится в инструкциях по применению лекарственного препарата Дексалгин® ЛСР-002674/08-100408 с изменениями от 30.11.11 и Дексалгин®25 П N015044/01-220915.

**123317, г. Москва, Пресненская наб., д. 10, БЦ «Башня на Набережной», Блок Б.
Тел. (495) 785-01-00,
факс (495) 785-01-01;
http://www.berlin-chemie.ru**

БЕРЛИН-ХЕМИ
МЕНАРИНИ

Глава 10. ОБЕСПЕЧЕНИЕ БЕЗОПАСНОСТИ МЕСТНОЙ АНЕСТЕЗИИ

Предупреждение внутрисосудистого введения местноанестезирующего препарата – это важнейший аспект безопасного проведения местной анестезии. Внутрисосудистое введение препарата является крайне неприятным осложнением, так как сопряжено с целым рядом последствий. Помимо прямого токсического действия местного анестетика и вазоконстриктора на сердечно-сосудистую и нервную систему, внутрисосудистое введение может сопровождаться кровотечением, тризмом и гематомой. У чувствительных людей со скомпрометированной сердечно-сосудистой системой очень быстрое введение раствора местного анестетика в вену может привести к возникновению опасной для жизни аритмии сердца. Распространяясь по сосудистому руслу неравномерно, препарат достигнет сердца в очень высокой концентрации, что может привести к его остановке.

По мнению многих авторов, внутрисосудистая инъекция является распространенным явлением в основном при проведении проводниковой анестезии.

Для предупреждения внутрисосудистого введения анестетика и травматизации мягких тканей острым концом иглы необходимо в обязательном порядке проводить аспирационную пробу.

10.1. АСПИРАЦИОНАЯ ПРОБА

Аспирация – всасывание среды, в которой располагается кончик иглы, – используется для того, чтобы по отсутствию появления крови в растворе удостовериться, что кончик иглы не находится внутри кровеносного сосуда. Это необходимо для того, чтобы предотвратить введение в кровеносное русло высококонцентрированных веществ, используемых в современной технологии местного обезболивания. Системные осложнения, вызванные внутрисосудистым введением анестетика, могут представлять опасность для жизни пациента. Поэтому аспирационную пробу следует проводить всегда для избежания нежелательных осложнений.

Некоторые стоматологи проводят аспирационный тест на постоянной основе, однако факты свидетельствуют о том, что стоматологи-терапевты проводят его в 50% случаев, стоматологи-хирурги – в 52% случаев, а вот стоматологи-ортопеды – только в 25% случаев (Herris S.H., 1957; Frye D.G., 1963). При блокаде нижнего альвеолярного нерва у детей и подростков игла чаще попадает внутрь сосуда, чем у взрослых (Харьков Л.В., Яковенко Л.Н., Чехова И.Л., 2005) (Рис. 167).

Рис. 167. Положительная аспирационная проба при проведении мандибулярной анестезии

Наиболее простым способом осуществления аспирации является обратное движение поршня, которое и создает отрицательное давление в растворе. Обычные шприцы не имеют конструктивных приспособлений для аспирации, поэтому при их использовании приходится одной рукой держать шприц, а другой – оттягивать назад поршень. Помимо неудобства в работе такая техника создает дополнительную опасность возникновения осложне-

ний. В своей докторской диссертации Рабинович С.А. (2000), проведя более 30 000 инъекций, наглядно продемонстрировал необходимость и важность аспирационной пробы. Неизбежные микродвижения рук друг относительно друга приведут к дрожанию острого кончика иглы и разрыву им тканей. Однако большую опасность представляет изменение положения кончика иглы во время такой манипуляции, что может критически сказаться на эффективности местной анестезии.

Чтобы не прибегать к использованию двух рук для оттягивания поршня, упор для большого пальца на конце штока у стоматологических шприцев стали делать в виде кольца. Тогда как для удерживания самого шприца указательным и средним пальцами – захваты различной конструкции на его корпусе. Благодаря этому как надавливание на шток, так и оттягивание его можно делать движениями одного большого пальца. Чтобы усилие оттягивания передавалось на поршень карпулы, другой конец штока должен иметь крючок, гарпун, штопор или зазубрину, которые резким движением вводятся в поршень и удерживаются там за счет острых краев и плотности резины. Перед установкой карпулы необходимо всякий раз убеждаться в том, что крючок на штоке не загнут, не затупился и не имеет остатков пробки после предыдущего использования (Рис. 168, 169).

Рис. 168. Карпульный шприц с пальцевым упором, удобный для проведения аспирационной пробы одной рукой

Рис. 169. Карпульный шприц с седловидным упором для большого пальца, неудобный для проведения аспирации

При использовании тонких игл может потребоваться несколько секунд для появления крови в карпуле. Во время проведения инъекции в сильно васкуляризованной области, например, в области крыловидного венозного сплетения, следует проводить несколько аспирационных проб. Часто используемые тонкие иглы могут войти в кровеносный сосуд, пройдя одну стенку сосуда, и упереться в противоположную. По этой причине любое количество крови в карпуле считается положительным результатом (Рис. 170).

Рис. 170. Кровь в карпуле при положительной аспирационной пробе

Аспирацию следует провести повторно, предварительно изменив положение иглы. Обычно скорость инъекции не должна превышать 1 мл/мин. При соблюдении этого правила анестетик будет распространяться медленно, и, если игла попадет в кровеносный сосуд, это поможет избежать токсического воздействия высоких концентраций анестезирующего раствора. Для уменьшения возможности локальных осложнений при инъекции в плотные соединительные ткани следует исполь-

К СОДЕРЖАНИЮ

зовать меньшую скорость введения препарата – 0,5 мл/мин. Медленная скорость инъекции также позволяет вводить препарат безболезненно.

Если не пренебрегать аспирационной пробой и правильно ее проводить, возможно значительно сократить количество внутрисосудистых инъекций, кровотечений и гематом, которые составляют почти треть проблем стоматологов при проведении местной анестезии.

В последнее время появляются карпульные шприцы,оснащенные системой пассивной самоаспирации (Рис. 171).

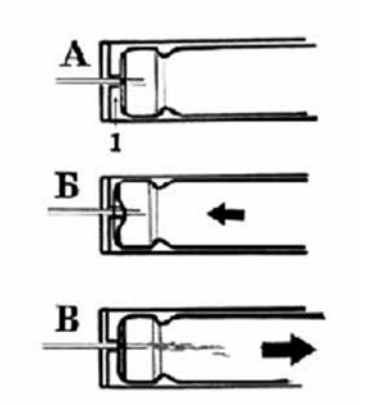

Рис. 171. Пассивная самоаспирация

Пассивная аспирационная система Ритского А. (ил. по H. Evers, 1993): 1 – трубчатый штифт на внутренней поверхности фронтальной части шприца (А). Во время инъекции картридж упирается в трубчатый штифт, изгибая мембрану внутрь (Б). После прекращения давления на поршень мембрана возвращается в исходное состояние, вызывая пассивную аспирацию (В).

Ритский А. предложил устройство для пассивной аспирации за счет деформации мембраны (Рис. 172).

После навинчивания иглы и установки карпулы, производится укол. Затем металлическое кольцо большим пальцем доводится до упора к перекладине (1) и отпускается (2). Одновременно с возвратным движением кольца в карпуле появляется (или не появляется) тонкая струйка крови. Важной особенностью является то, что эта манипуляция может повторяться многократно в ходе лечения.

Рис. 172. Шприц с пассивной самоаспирацией

При использовании современных высокотехнологичных компьютеризированных инъекционных систем, где при каждой анестезии автоматически проводится аспирация среды, в которую попадает кончик инъекционной иглы, риск ввести местноанестезирующий раствор внутрь сосуда минимален.

10.2. ПРИЕМ ПАЦИЕНТОВ С СОПУТСТВУЮЩЕЙ ПАТОЛОГИЕЙ

Стоматология является одним из наиболее массовых видов специализированной медицинской помощи, в котором нуждаются пациенты различного возраста, нередко имеющие соматическую или психоневрологическую патологию. У пациентов с сопутствующей соматической патологией повышается риск проявления побочных и токсических эффектов при проведении обезболивания, что требует индивидуального подхода к выбору препаратов контроля над болью у этой категории больных.

Появление за последние десятилетия высокоэффективных местных анестетиков почти вдвое в наших клиниках уменьшило количество па-

К СОДЕРЖАНИЮ

циентов, испытывающих страх и эмоциональное напряжение перед стоматологическим вмешательством с 84 % в 1992 году, до 49,8 % в 2004 году (Рабинович С.А., 2010).

Прежде всего, изменения в организме, связанные со стоматологическим лечением – это следствие развития стрессорной реакции со всеми ее проявлениями в ответ на проводимые стоматологические манипуляции. Как известно, челюстно-лицевая область, в силу своих топографических и функциональных особенностей, имеет очень хорошую иннервацию и кровоснабжение, поэтому даже небольшие по объему вмешательства вызывают значительные болевые переживания и, соответственно, запускают механизмы стресса. Однако стрессорная реакция может развиваться даже при проведении у пациента адекватного местного обезболивания. При этом на первый план выходят страх и тревожность перед стоматологическим лечением, связанные с предыдущим опытом лечения у стоматологов, рассказами других пациентов. Такой пациент даже если не чувствует болевых ощущений при проведении различных манипуляций, то постоянно находится в напряжении, ожидая появления боли. У эмоционально лабильных больных стрессорными раздражителями могут быть яркий свет, звук работающей бормашины, вид шприца с иглой и т. д. Также следует отметить, что изменения гомеостаза, характерные для стресса, могут наблюдаться еще до стоматологического вмешательства, при длительном ожидании приема (Стош В.И., Рабинович С.А., Зорян Е.В., 2002).

При стрессе повышается активность симпато-адреналовой и гипофизарно-надпочечниковой систем, происходит интенсивный выброс в кровяное русло катехоламинов и кортикостероидов. Это приводит к повышению артериального давления (увеличение на 10-25 мм. рт. ст.); частота сердечных сокращений и частота дыхания у особо тревожных пациентов может увеличиться в 2,5-3 раза. При этом в норме в организме существуют компенсаторно-приспособительные реакции, противостоящие проявлениям стресса, однако в условиях патологии либо сопутствующей лекарственной терапии их резерв может оказаться недостаточным.

Так, при сердечно-сосудистой патологии даже незначительное повышение артериального давления и частоты сердечных сокращений может привести к декомпенсации сердечной деятельности, развитию таких серьезных осложнений как гипертонический криз, стенокардия, острая левожелудочковая недостаточность, инфаркт миокарда, инсульт. Эндогенные катехоламины могут спровоцировать острый приступ глаукомы, гипергликемическую кому при сахарном диабете. Стрессорный фактор может провоцировать эпилептический припадок, приступ бронхиальной астмы, вызывать сокращения миометрия, усиливать симптомы тиреотоксикоза (Зорян Е.В. и др., 1997; Кирсанов А.И. и др., 2002).

Для увеличения безопасности предстоящего стоматологического вмешательства необходимо:

– полностью собрать анамнез;
– оценить функциональное состояние пациента по клинико-физиологическим показателям в день приема, определяя факторы риска при проведении лечения;
– при необходимости сделать лабораторные анализы;
– четко планировать время и объем предстоящего вмешательства с учетом соматического состояния пациента;
– выбрать подходящий метод контроля над болью (местная или общая анестезия, седация или премедикация) и используемые препараты;
– знать симптомы наиболее часто встречающихся в условиях стоматологического приема неотложных состояний;

К СОДЕРЖАНИЮ

– уметь оказать при необходимости неотложную помощь и иметь под рукой реанимационное оборудование и необходимые лекарства.

Для определения степени риска при приеме пациентов с сопутствующей патологией Орехова Л.Ю. (2005) предлагает выделять следующие группы:

1. Сопутствующие заболевания и патологические состояния, опасные вследствие возможного развития осложнений (в том числе опасных для жизни больного) непосредственно при проведении стоматологического вмешательства:

– сердечно-сосудистые заболевания (ишемическая болезнь сердца, инфаркт миокарда, сердечная недостаточность, гипертоническая болезнь, перенесенные инсульты, сердечные аритмии)

– гипотоническая болезнь;

– аллергический статус;

– бронхиальная астма;

– нарушения свертываемости крови (гемофилия, геморрагические диатезы);

– эпилептический статус;

– тиреотоксикоз (гипертиреоз).

2. Сопутствующие заболевания и патологические состояния, опасные вследствие возможного развития осложнений главным образом после стоматологического вмешательства:

– сахарный диабет;

– ревматизм, ревматоидный артрит;

– заболевания печени;

– заболевания почек;

– иммунодефецитные состояния, злокачественные опухоли;

– глаукома;

– гастрит, язвенная болезнь желудка и двенадцатиперстной кишки.

3. Другие факторы риска, требующие особой тактики стоматологического лечения:

– беременность;

– период лактации;

– повышенная тревожность, страх перед лечением;

– возрастной фактор.

10.2.1. ОСОБЕННОСТИ ПРИЕМА ПАЦИЕНТОВ, СТРАДАЮЩИХ СЕРДЕЧНО-СОСУДИСТЫМИ ЗАБОЛЕВАНИЯМИ

У пациентов с сердечно-сосудистыми заболеваниями может представлять опасность не только токсичный местный анестетик, но и наличие вазоконстриктора в местноанестезирующем растворе. Стимулирующее влияние адреномиметиков на сердечно-сосудистую систему у пациентов со сниженными ее резервами, стенокардией или инфарктом миокардав анамнезе может провоцировать развитие тяжелых побочных эффектов.

Известные исследователи и специалисты в области местного обезболивания (Rahn R., 2000;Rahn R., Jakobs W., 2006; Рабинович С.А. и соавт., 2005; Зорян Е. В., Рабинович С.А., 2006) считают, что у пациентов с заболеваниями сердечно-сосудистой системы целесообразно использовать местные анестетики без сосудосуживающего компонента или содержащих адреналин в еще более низких концентрациях (1:400 000 или 1:800 000). В проведенных Rahn R. (2000) исследованиях было показано, что при использовании 4% раствора артикаина, содержащего адреналин в концентрации 1:200 000, полная анестезия наблюдалась у 89% пациентов, при содержании в растворе адреналина 1:400 000 – у 72% пациентов, при концентрации адреналина 1:800 000 – у 63% пациентов, без адреналина – у 52% пациентов. Однако при дополнительном введении препарата почти у 100% пациентов была достигнута полная анестезия. Следует помнить, что пациенты, имеющие сердечную недостаточность, как правило, применяют сердечные гликозиды, при сочетании которых с эпинефрином (адреналином) возможно развитие сердечной аритмии. Поэтому при оказании стоматологической помощи пациентам, страдающим ишемической болезни сердца, следует учитывать, что адреномиметики снижают активность нитратов, не селек-

К СОДЕРЖАНИЮ

Ультракаин®
артикаин

Подтвержденное качество

25 лет в России![6]

Широкий спектр возможностей в стоматологии

- Высокая эффективность, доказанная многочисленными клиническими исследованиями и многолетним опытом применения[5, 6, 7]
- Быстрое начало действия (через 1–3 минуты)[1]
- Разнообразие форм выпуска для индивидуального подхода к каждому пациенту[1, 3]
- Не содержит ЭДТА[1] и парабенов[1], способных вызывать аллергическую реакцию[2–5]
- Короткий период полувыведения (20–25 минут)[1] — снижается риск системных осложнений[5, 7]

Ультракаин® Д
20 минут[1]

Ультракаин® Д-С
45 минут[1]

Ультракаин® Д-С форте
75 минут[1]

Разрешено использовать у пациентов с сопутствующими заболеваниями, такими как[1]:

- заболевания сердечно-сосудистой системы (хроническая сердечная недостаточность, патология коронарных сосудов, стенокардия, нарушения ритма сердца, инфаркт миокарда в анамнезе, артериальная гипертензия);
- цереброваскулярные нарушения, наличие инсульта в анамнезе, хронический бронхит, наличие выраженного беспокойства.

Рекомендуется использовать у пациентов при отсутствии сопутствующей патологии для проведения длительных операций, таких как[4]:

- имплантация;
- протезирование;
- установка винеров, люминиров и т.д. в челюстно-лицевой хирургии.

SANFI-ARFR-15-07-0258

АННОТАЦИЯ/ИНСТРУКЦИЯ
по применению лекарственных препаратов для медицинского использования Ультракаин® Д, Ультракаин® Д-С, Ультракаин® Д-С форте. Торговое название: Ультракаин® Д, Ультракаин® Д-С, Ультракаин® Д-С форте. Регистрационный номер: ЛС-001256, П № (55)1909/01, П № (01)1291. Международное непатентованное название: артикаин; артикаин + эпинефрин. Лекарственная форма и форма выпуска: раствор для инъекций. Фармакотерапевтическая группа: местноанестезирующее средство. Ультракаин® Д: местноанестезирующее средство + альфа- и бета-адреномиметик. Ультракаин® Д-С, Ультракаин® Д-С форте: ФАРМАКОЛОГИЧЕСКОЕ ДЕЙСТВИЕ: артикаин: местноанестезирующее средство амидного типа; эпинефрин: сосудосуживающее средство, которое добавляется в состав препаратов для пролонгирования действия анестезии. ПОКАЗАНИЯ К ПРИМЕНЕНИЮ: инфильтрационная и проводниковая анестезия при стоматологических операциях. СПОСОБ ПРИМЕНЕНИЯ И ДОЗЫ: Препараты нельзя вводить внутривенно и в мягкие ткани. Артикаин без эпинефрина: максимальная доза для взрослых – 4 мг артикаина гидрохлорида на 1 кг массы тела. При инфильтрационной анестезии вводят 1,7 мл раствора на зуб (мл на два смежных зуба, при проводниковой анестезии нижнего альвеолярного нерва – 1–1,7 мл. Артикаин с эпинефрином: максимальная доза – до 7 мг артикаина гидрохлорида для взрослых и детей. Для анестезии при неполноценном удалении зуба: верхней челюсти создает депо в области переходной складки введением 1,7 мл раствора на зуб, в редких случаях может потребовать дополнительных введений от 1–1,7 мл. Для анестезии при разрезах и вскрытиях абсцесса в области лба с целью создания лобного депо необходимо около 0,7 мл препарата на инъекцию. При обработке полостей и обтачивании зубов под коронки – в дозе 0,5–1,7 мл на зуб. ПРОТИВОПОКАЗАНИЯ: Относящиеся к артикаину: повышенная чувствительность к артикаину или другим местноанестезирующим средствам амидного типа, тяжелые нарушения функции печени и почек, тяжелые нарушения проводимости, острая декомпенсированная сердечная недостаточность, гемотрансфузия, артериальная гипотензия, детский возраст до 8 лет. Относящиеся к эпинефрину: пароксизмальная тахикардия, тахиаритмия, недавно перенесенный инфаркт в коронарном кровообращении, закрытоугольная глаукома, прием немедленно действующих бета-адреноблокаторов, гипертиреоз, феохромоцитома, тяжелая артериальная гипертензия. С ОСТОРОЖНОСТЬЮ: Артикаин без эпинефрина: недостаточность синусового узла, тяжелая форма сахарного диабета, у пациентов с хронической сердечной недостаточностью, минимальный безопасный объем, стенокардия, инфаркт миокарда в анамнезе, цереброваскулярные нарушения, артериальная брадикардия в анамнезе, нарушения свертываемости крови, тяжелые нарушения функции печени и почек, миастения в анамнезе, выраженный остеопороз. ОСОБЫЕ УКАЗАНИЯ: Артикаин с эпинефрином: содержит натрия сульфит, противопоказан пациентам с бронхиальной астмой и повышенной чувствительностью к сульфитам. ВЗАИМОДЕЙСТВИЕ С ДРУГИМИ ЛЕКАРСТВЕННЫМИ СРЕДСТВАМИ: Относящиеся к артикаину: средства, угнетающие ЦНС (опиаты, ацетилсалициловая кислота, ингибиторы холинэстеразы. Относящиеся к эпинефрину: трициклические антидепрессанты, немедикаментозные бета-адреноблокаторы, гипотензивные средства, ингибиторы моноаминоксидазы, некоторые средства для внутривенного наркоза, дезинфицирующие растворы, содержащие тяжелые металлы. БЕРЕМЕННОСТЬ И ПЕРИОД ЛАКТАЦИИ: Решение о назначении может быть принято врачом, если потенциальная польза оправдывает риск для матери и плода. Решение о назначении может быть принято врачом, если потенциальная польза оправдывает риск для матери и ребенка. В период лактации нет необходимости прерывать грудное вскармливание. ПОЛОЖИТЕЛЬНОЕ ДЕЙСТВИЕ: Начало встречаются, редко, очень редкие побочные эффекты – см. полную инструкцию по применению. Относящиеся к артикаину: кашель, тахиаритмия, тошнота, рвота. Относящиеся к эпинефрину: кашель, головная боль. ПЕРЕДОЗИРОВКА: При нарушениях дыхания – подача кислорода, проведение искусственной вентиляции легких. Введение ананалептиков центрального действия противопоказано. При тяжелых подавлениях кровообращения и шока – подача кислорода, внутривенное введение симпатомиметиков, в том числе эпинефрина. Прекращается подача в усиление брадикардии – медленное внутривенное введение раствора эпинефрина (0,0025–0,1 мг). Форма выпуска: ампулы по 2 мл, картриджи по 1,7 мл в прозрачного бесцветного стекла (тип I). Срок годности – 5 лет (Ультракаин® Д); ампулы – 36 месяцев, картриджи – 24 месяца (Ультракаин® Д-С, Ультракаин® Д-С форте). Условия отпуска из аптек: отпускается по рецепту. К подробной информации о препарате можно ознакомиться в инструкции по применению. Представительство АО «Санофи-Авентис Групп» (Франция). Адрес: 125009, Москва, ул. Тверская, д. 22. Тел.: (495) 721-14-00. Факс: (495) 721-14-11. www.sanofi-aventis.ru

1. Инструкция по медицинскому применению лекарственных препаратов Ультракаин® Д-рег. уд. № ЛС-001256 от 10.01.2015; Ультракаин® Д-С-рег. уд. П № (01)1909/01 от 16.03.2015; Ультракаин® Д-С форте-рег. уд. П № (01)1291 от 10.03.2015. 2. Spiekstra K, et al. The negative predictive value of trying safe local anesthetics. Int Arch Allergy Immunol. 2013; 162 (1): 66–8. 3. Стоматология 10. Ю. Применение в стоматологии артикаинсодержащих анестетиков // Стоматолог-практик. 2013. № 3. С. 40–44. 4. Pevny I, Schaller G. Ethylenediamine allergy. Derm Beruf Umwelt. 1980; 28 (2): 39–40. 5. Sun M-C, Rundbak G. K., Taylor S. L., Greenberg N. A. Safety assessment of propylparaben: a review of the published literature. Food Chem Toxicol. 2001; 39 (6): 513–32. 6. Голубчиков П. Ю. Инструкции в стоматологии артикаинсодержащих анестетиков // Стоматолог-практик. 2015. № 1. С. 12–15. 7. Vree et al. Clinical pharmacology and the use of articaine for local and regional anaesthesia. Best Pract Res Clin Anaesthesiol. 2000; 14: 293–308. 8. Обеспечение безопасности при проведении местной анестезии в стоматологии. Первая помощь при неотложных состояниях. Рабинович С. А., Зорин Е. В. Москва: 2014. С. 24–35.

SANOFI

тивные Я-адреноблокаторы – усиливают прессорный эффект эпинефрина. У пациентов с брадикардией местные анестетики могут вызвать приступ брадиаритмии. При тахиаритмии использование препаратов с высоким содержанием эпинефрина может приводить к тахиаритмии или фибрилляции желудочков (Зорян Е.В. с соавт., 2006).

Сердечно-сосудистые заболевания нередко наблюдаются у пожилых пациентов со сниженными в организме компенсаторно-приспособительными механизмами, что может влиять на скорость метаболизма и экскрецию местных анестетиков. Пациентам этой группы рекомендуется использовать препараты, имеющие низкую токсичность и быстро метаболизирующиеся в организме. Пациентам преклонного возраста дозу препарата рекомендуется снижать: в возрасте 70 лет – на 1/3, в возрасте 80 лет и более – в 2 раза (Вебер В.Р., Мороз Б.Т., 2003).

Для профилактики повышения в крови эндогенного эпинефрина у пациентов с сердечно-сосудистой патологией следует обеспечивать эффективное обезболивание и при необходимости проводить премедикацию (седацию) с помощью седативных препаратов.

Особую осторожность надо проявлять при лечении пациентов с кардиостимуляторами, поскольку использование коротковолновых и микроволновых электрических приборов может вызвать у них нарушение работы кардиостимулятора, что скажется на работе сердца и может стать причиной его остановки. Поэтому пациентам, перенесшим операцию имплантации кардиостимулятора, не рекомендовано снятие зубного камня при помощи ультразвука и постановку пломб из композита светового отверждения, поскольку для их полимеризации используются специальные лампы, работа которых может сбить ритм кардиостимулятора.

10.2.2. ПРИЕМ ПАЦИЕНТОВ, СТРАДАЮЩИХ ЭНДОКРИННЫМИ НАРУШЕНИЯМИ

Как мы знаем, наиболее часто встречаемыми патологиями эндокринных желез являются гипертиреоз и сахарный диабет. Остановимся подробнее на каждом из этих состояний, умение диагностики которых поможет в выборе тактики лечения.

По статистике, гипертиреоз – одно из самых распространенных заболеваний эндокринной системы, им страдают в среднем в более 45%случаев. При гипертиреозе повышется уровень в крови гормонов щитовидной железы, что влияет на уровень основного обмена, функцию нервной и сердечно-сосудистой системы.

Опасным осложнением гипертиреоза (тиреотоксикоза) является тиреотоксический криз – состояние, угрожающее жизни. Спровоцировать его могут: нелеченный гипертиреоз, тяжелые психические травмы, в том числе вызванные и стоматологическим вмешательством, инфекции, хирургические вмешательства. При тиреотоксическом кризе у человека возникает значительное возбуждение, тремор (дрожание) рук и ног, рвота и понос, повышается температура тела до 40 ^{o}C,значительно повышается артериальное давление, может нарушиться сердечный ритм, нарушается образование мочи (вплоть до полного его прекращения – анурии). Затем наступает потеря сознания и больной впадает в кому.

Наличие у таких пациентов повышенной раздражительности, возбудимости, чувствительности к катехоламинам свидетельствует о необходимости выбора местноанестезирующих препаратов без вазоконстриктора: 3% мепивакаина (сканданест, мепивастезин) или 4% артикаина (ультракаин Д).

Другим грозным заболеванием эндокринной системы является сахарный диабет. Следует отметить, что на такие ранние клинические симптомы этого заболевания, как язвенно-не-

К СОДЕРЖАНИЮ

кротический гингивит, агрессивные формы пародонтита, плохозаживающие раны, сухость во рту, повышенная жажда, сухость и зуд кожи, общая слабость, нередко первым обращает внимание врач-стоматолог.

При оказании стоматологической помощи пациентам, страдающим сахарным диабетом необходимо:

– Внимательно собрать анамнез больного, обращая внимание на возраст больного, содержание сахара в крови, тяжесть идлительность течения диабета, наличие патологии сердечно-сосудистой и нервной системы, почек.

– Лечение и хирургические вмешательства проводить в тесном контакте с врачом-эндокринологом.

– Для профилактики гипергликемической комы осуществить тщательный выбор лекарственных препаратов для премедикации, создать хороший психологический климат во время лечения.

– Учитывая снижение иммунобиологической реактивности организма больных, страдающих сахарным диабетом, для профилактики гнойных осложнений при проведении травматичных вмешательств в челюстно-лицевой области следует назначать антибиотикотерапию.

При сахарном диабете необходимо помнить о возможности развития у пациента во время приема комы не только гипергликемической, обусловленной повышениемкатехоламинов в крови из-за стресса в период лечения и введения эпинефрина (адреналина) в составе местноанестезирующего раствора, но и гипогликемической, если пациент приходит к стоматологу натощак. В связи с этим назначать таких пациентов рекомендуется утром, через 1-2 часа после приема пищи и обычно используемых препаратов. Врач-стоматолог должен уметь диагносцировать гипергликемическую и гипогликемическую кому и оказать первую помощь при их возникновении.

К СОДЕРЖАНИЮ

Глава 11. ОШИБКИ ПРИ ПРОВЕДЕНИИ МЕСТНОЙ АНЕСТЕЗИИ

Повышение качества стоматологической помощи населению невозможно представить без адекватного обезболивания. Местная анестезия наряду с наркозом, электроанальгезией, акупунктурой, гипнозом была и остается наиболее эффективным и безопасным способом обезболивания в стоматологии. Вместе с тем, несмотря на доступность, относительную простоту проведения местной анестезии, врачам-стоматологам следует всегда иметь в виду возможность развития осложнений и быть готовыми быстро и эффективно справиться с возникшими проблемами (Рабинович С.А., Чемеков Р.Д., 2004).

Принято выделять следующие группы осложнений:

– местного характера;
– системного характера.

11.1. ОСЛОЖНЕНИЯ МЕСТНОГО ХАРАКТЕРА

В свою очередь, осложнения местного характера можно разделить на следующие типы:

– внутрисосудистое введение местноанестезирующего раствора;
– отлом инъекционной иглы;
– повреждение нервов;
– ошибочное введение отличного от местноанестезирующего раствора препарата;
– несоблюдение индивидуальных особенностей лицевого скелета и мышц.

11.1.1. ВНУТРИСОСУДИСТОЕ ВВЕДЕНИЕ МЕСТНОАНЕСТЕЗИРУЮЩЕГО ПРЕПАРАТА

Предупреждение внутрисосудистого введения местноанестезирующего препарата – это важнейший аспект безопасного проведения местной анестезии. Внутрисосудистое введение препарата является крайне неприятным осложнением, так как сопряжено с целым рядом последствий. Помимо прямого токсического действия местного анестетика и вазоконстриктора на сердечно-сосудистую и нервную систему, внутрисосудистое введение может сопровождаться кровотечением, тризмом и гематомой. У чувствительных людей со скомпрометированной сердечно-сосудистой системой очень быстрое введение раствора местного анестетика в вену может привести к возникновению опасной для жизни аритмии сердца. Распространяясь по сосудистому руслу неравномерно, препарат достигнет сердца в очень высокой концентрации, что может привести к его остановке.

Во время проведения инъекции в сильно васкуляризованной области, например, в области крыловидного венозного сплетения, следует проводить несколько аспирационных проб. Часто используемые тонкие иглы могут войти в кровеносный сосуд, пройдя одну стенку сосуда, и упереться в противоположную.

Введение местного анестетика напрямую в сосуд может привести к ретроградному его забросу по системе средней артерии – a.meningea media (Рис. 173А), которая в свою очередь кровоснабжает твердую мозговую оболочку головного мозга. Следовательно, учитывая нейротоксичностьместных анестетиков, у пациента может развиться острая токсическая реакция, которая будет проявляться головокружением, частыми обмороками и судорожным синдромом. Также описаны случаи диплопии после мандибулярной анестезии, единичный случай атрофии глазного нерва из-за ретроградного тока местного анестетика по a. Lacrimalis (Рис. 173Б, В).

К СОДЕРЖАНИЮ

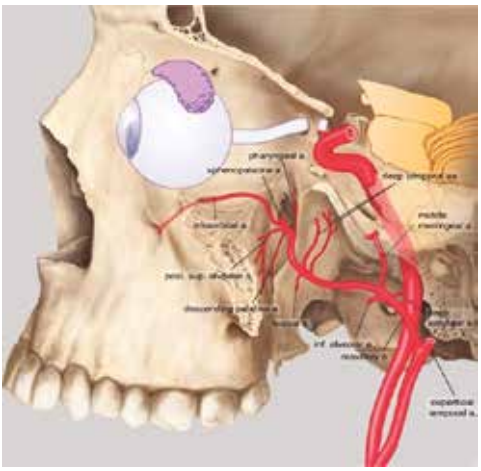

Рис. 173А. Топографические особенности бассейна верхнечелюстной артерии

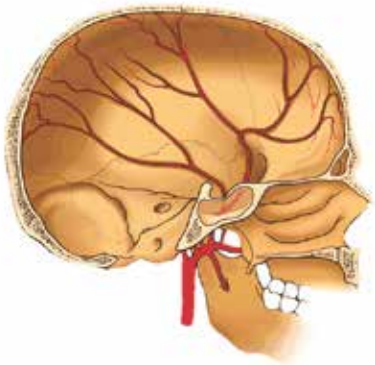

Рис. 173Б. Общая схема расположения ветвей наружной сонной артерии

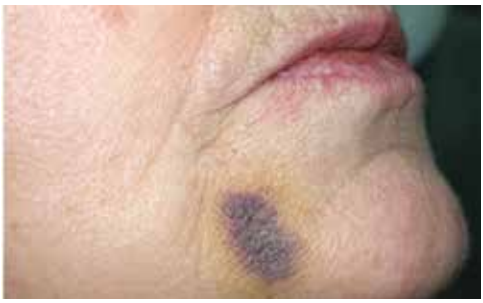

Рис. 173В. Гематома в области подбородка у больной А. при несоблюдении техники проведения анестезией по Маламеду С.

Если не пренебрегать аспирационной пробой и правильно ее проводить, возможно значительно сократить количество внутрисосудистых инъекций, кровотечений и гематом, которые составляют почти треть осложнений при проведении местной анестезии.

11.1.2. ОТЛОМ ИНЪЕКЦИОННОЙ ИГЛЫ

Во время погружения в ткани игла отклоняется в сторону от прямолинейной траектории. Основной причиной этого является треугольный скос кончика иглы. Причем чем больше угол скоса, тем в большей степени игла отклоняется. В связи с этим тонкие, более гибкие иглы отклоняются значительнее, что может привести к снижению эффективности проводниковых способов анестезии, при которых глубина погружения значительная. Некоторые врачи пытаются компенсировать отклонение, изменяя точку вкола или направление введения иглы в ткани, что, по нашему мнению, не уменьшает ошибки. Для снижения этой погрешности следует использовать иглы с большим диаметром (27G, 0,4 мм) и более длинным срезом, при котором угол скоса меньше. Практически не отклоняются иглы, имеющие мультисрез, при котором кончик иглы расположен на оси металлической трубки (Рис. 174).

При выборе инъекционной иглы следует помнить о том, что после ее погружения около 1/3 длины иглы должно остаться вне ткани. Механически наиболее слабым местом иглы является ее часть в области канюли. Поэтому наиболее часто она отламывается именно в этом месте. Погружение иглы в ткани на всю глубину до канюли приводит к тому, что ее наиболее слабое место совпадает с местом перегиба при случайном движении пациента или руки врача, что резко увеличивает риск поломки. С другой стороны, если после поломки иглы видна ее непогруженная часть, то извлечение иглы не потребует хирургического вмешатель-

К СОДЕРЖАНИЮ

Рис. 174. Отлом иглы при проведении мандибулярной анестезии

ства. Для профилактики поломки иглы никогда не следует применять усилий при погружении иглы или изменении ее положения в тканях. Во всех случаях ее необходимо извлечь из тканей и мягко погрузить по прямой траектории повторно в ином направлении. Благодаря большей механической прочности использование более толстых игл представляет собой меньший риск осложнений в результате поломки иглы.

В литературе описано много случаев отлома инъекционных игл, особенно при проведении мандибулярной анестезии. В тех случаях, если гигиена полости рта стремится к неудовлетворительной, если присутствуют воспалительные процессы в тканях пародонта, то отломок инъекционной иглы можно считать условно инфицированным, что повышает риск развития гнойно-воспалительных процессов окружающих тканей, а при переходе инфекции на ближайший нерв – неврит, невралгию, парезы и параличи. Локализация обломка, даже стерильного, непосредственно у нерва при давлении на нерв часто вызывает парестезию и невралгию различной интенсивности.

11.1.3. ПОВРЕЖДЕНИЕ НЕРВА

При проведении местной анестезии, при несоблюдении техники и индивидуальных особенностей строения челюстно-лицевой области, о которых будет написано ниже, можно травмировать нервы, подлежащие обезболиванию. Следует выделять повреждение целевых нервов или тех, которые подлежат обезболиванию, и смежных, лежащих более или менее близко к целевым.

Из смежных нервов можно травмировать при анестезии у круглого отверстия, тем более при анестезии глазничного нерва, отводящий и другие двигательные нервы глазницы, а также, грубо нарушив технику проведения мандибулярной анестезии – лицевой нерв. Необходимо отметить, что многие сложные анестезии практически не используются в амбулаторной практике, но не упомянуть о возможных осложнениях при их проведении мы считаем неправильным.

Легкая травма лицевого нерва нередко ведет к кратковременным парезам, а при острой травме или при присоединении инфекции – к длительному параличу.

Вайсблат С.Н. (1960) наблюдал у больной К., 50 лет, паралич мышц лицевого нерва справа, стойко державшейся на протяжении двух месяцев при проведении туберальной анестезии.

Однако более возможным представляется травматическое поражение так называемых «целевых нервов». При травме ветвей тройничного нерва возможны временные парестезии и невралгии, длительность которых колеблется от нескольких дней до нескольких месяцев. Было доказано, что обмен волокнами между двигательными и чувствительными нервами иногда может быть столь тесным, что раздражение периферического отрезка перерезанного двигательного нерва может дать сенсорный эффект и, наоборот, раздражение чувствительного нерва – двигательный эффект.

В отношении последствий от ранений нерва большую роль играет состояние конца иглы (Вайсблат С.Н., 1954). Как мы уже писали ранее о своих исследованиях концевой части иглы, изогнутый или тупой конец иглы может

К СОДЕРЖАНИЮ

нанести рваную рану и вызвать ряд осложнений. Поэтому, в очередной раз напоминаем правило «одна игла – одна инъекция».

Лейн А.А. (1979) описывает тяжелые случаи повреждений язычного нерва во время мандибулярной анестезии. Пациенты длительное время страдали парестезиями, невралгическими болями, сильной обложенностью языка,неприятным запахом изо рта и гипостезией в области языка (Рис. 175).

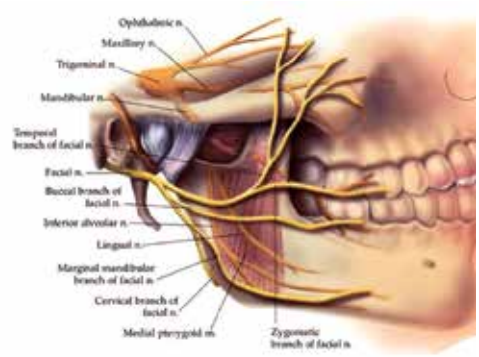

Рис. 175. Схема хода ветвей лицевого и тройничного нервов (оригинальное изображение A.D.A.M.)

При повреждении нижнеальвеолярного нерва могут наступить явления парестезии и невралгии в области всей половины нижней челюсти и в особенности нижней губы и мягких тканей подбородка с соответствующей стороны. Ниже приведена клиническая картина парезов лица, возникающих при той или другой проводниковой анестезии, и их анатомическое обоснование (Вайсблат С.Н., 1964):

1. При туберальной анестезии парез наступает, если местноанестезирующий раствор попадает либо непосредственно на скуловые ветви лицевого нерва, либо на скуло-лицевую ветвь скулового нерва, а также на основно-небный узел, анастамозирующий с ветвями лицевого нерва. При этом возникает частичный парез лица в области лба, глаза, носа и угла рта на стороне анестезии.

2. При инфраорбитальной анестезии парез наступает, если местноанестезирующий раствор попадает либо непосредственно на нервные окончания ветвей лицевого нерва – скуловые или щечные, либо воздействует на эти ветви через анстомозы с подглазничным нервов. Клиническая картина при этом характеризуется частичным парезом лица в области лба, глаза, носа, верхней губы и угла рта.

3. При нижнечелюстной проводниковой анестезии парез наступает, если местноанестезирующий раствор попадает на следующие ветви лицевого нерва и вызывает соответствующую клиническую картину:

а) при попадании на барабанную струну, анастамозирующую с язычным нервом, возникает полный односторонний парез лица;

б) если местноанестезирующий раствор попадает на ушно-височный нерв и через анастомозы с лицевым нервом вызывает парез ветвей этого нерва – височных и скуловых. В таком случае возникает парез в области лба, виска, уха, а также может возникнуть повреждение околоушной слюнной железы;

в) при попадании на щечный нерв и за счет его анастамоза со щечными ветвями лицевого нерва может возникнуть паралич в области виска и щеки;

г) при классической подбородочной анестезии при попадании местноанестезирующего раствора на нервные окончания краевой ветви нижней челюсти, лицевого нерва либо при попадании на анастомоз между внекостными ветвями подбородочного нерва и указанной ветвью лицевого нерва возникает парез нижней губы и подбородка.

Здесь уместно в очередной раз вспомнить описанные нами ранееисследования (Васильев Ю. Л., Цыбулькин А.Г., 2009) касательно иннервации подбородочной области: уточнение анатомо-топографических особенностей подбородочного нерва позволит избежать значительного количества

К СОДЕРЖАНИЮ

осложнений, связанных с нарушением техники исполнения анестезии данного нерва.

11.1.4. ОШИБОЧНОЕ ВВЕДЕНИЕ ОТЛИЧНОГО ОТ МЕСТНОАНЕСТЕЗИРУЮЩЕГО РАСТВОРА ПРЕПАРАТА

В связи с переходом на карпульную технологию, подразумевающую стандартные карпулы, осложнения, связанные с ошибочным введением раствором, отличных от местноанестезирующих, сократились. Однако использование стандартных одноразовых шприцев и ручной набор местноанестезирующего раствора вводит в этот процесс вероятность ошибки, связанную с присутствием человеческого фактора.

В результате ошибочного введения в ткани вместо анестетика гипертонических растворов других веществ, являющихся протоплазматическим ядом к тканям (этиловый спирт, хлористый кальций, гипертонический раствор соли, раствор аммиака, перекиси водорода, формалин и др.). При введении этих растворов в ткани возникает острая боль, что вынуждает врача прекратить дальнейшее введение и выяснить причину этих болей и прежде всего, выяснить, какой раствор он вводит. Необходимо как можно быстрее ввести в область инъекции 0,25-0,5% раствор новокаина, для уменьшения концентрации введенного вещества. В этом случае дело может закончиться отеком тканей, который продержится в течение нескольких дней.

Если врач не обратил внимания на жалобы больного на резкую боль, появившуюся при проведении анестезии, и продолжает введение, то на месте введения развивается некроз тканей с секвестрацией кости с последующим их отторжением и рубцеванием тканей. Некроз мягких и костных тканей может привести к тяжелым последствиям: нарушению речи при парезе мягкого неба, сообщению полостей рта и носа (некроз твердого неба), стойким контрактурам нижней челюсти и др.

11.1.5. НЕСОБЛЮДЕНИЕ ИНДИВИДУАЛЬНЫХ ОСОБЕННОСТЕЙ ЧЕЛЮСТНО-ЛИЦЕВОЙ ОБЛАСТИ

В отличие от верхней челюсти нижняя челюсть содержит большое количество костного мозга, сосредоточенного главным образом в теле челюсти (Рис. 176).

Рис. 176. Толщина кортикальной пластинки нижней челюсти на щечной стороне

Плотные и сравнительно толстые кортикальные пластинки на щечной поверхности нижней челюсти снижают эффективность инфильтрационного обезболивания, поэтому проводить подобный способ на нижней челюсти, особенно в области жевательных зубов, нецелесообразно. Однакоязычная сторона, где толщина кортикальной пластинки стремится к толщине таковой на верхней челюсти, позволяет делать местное обезболивание по инфильтрационному типу при лечении неосложненных форм кариеса.

Но не стоит забывать и про аномалии тройничного нерва. Бывают случаи, когда, несмотря на умелое выполнение проводниковой анестезии с соблюдением всех требования, обезболивание либо не наступает вовсе, либо наступает частично (Рис. 177).

К СОДЕРЖАНИЮ

Рис. 177. Дополнительное нижнечелюстное отверстие

Рис. 178. Распил по 8 зубу, вблизи корня которого проходит дополнительный канал, ниже – основной. Окрас препарата по Шиффу (препарат Васильева Ю. Л.)

Как правило, такие случаи наиболее часто встречаются при проведении проводникового обезболивания на нижней челюсти. Связано это с наличием дополнительного нижнечелюстного отверстия (по автору – отверстие Серрерса), находящегося кзади от основного. Изучая трупный материал, мы нашли более 50 случаев наличия дополнительного отверстия. Чаще всего оно встречается у долихокефалов и располагается кзади и книзу от нижнечелюстного отверстия. От этого отверстия отходит оформленный костный канал, содержащий сосудисто-нервный пучок (Рис. 178).

В области 8 зуба нижней челюсти дополнительный канал проходит выше основного и отделен от него плотной костной тканью. Далее, на уровне 7 зуба, каналы объединяются и продолжаются единым каналом до подбородочного отверстия. Учитывая вероятность данной аномалии, у долихокефалов следует проводить анестезию по Гоу-Гейтсу.

Рассмотрим также и некоторые особенности строения лицевого скелета, влияющие на технику проведения местного обезболивания. Отдельно хочется остановиться на проводниковом обезболивании на нижней челюсти. По данным Цыбулькина А.Г. (1971), при широкой нижней челюсти расположение нижнечелюстного отверстия смещается кзади на 2-5 мм от принятой нормы. При узкой нижней челюсти нижнечелюстное отверстие смещается кпереди на 2-5 мм от принятой нормы. В связи с этим, глубокое погружение иглы при проводниковой анестезии, без учета индивидуальной особенности пациента, может привести к инъецировании в околоушную слюнную железу (Рис. 179).

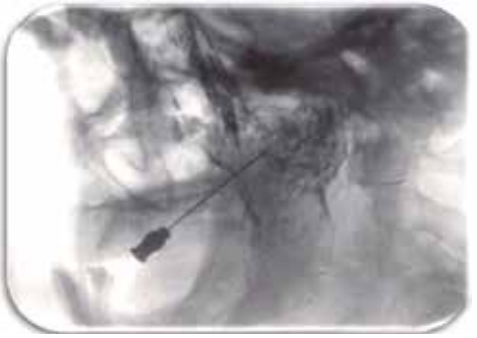

Рис. 179. Введение местноанестезирующего препарата в околоушную слюнную железу (фото препарата проф. Цыбулькина А. Г.)

У долихокефалов большой небный канал прилежит к крыловидно-нижнечелюстному пространству, и при проведении анестезии может быть введение препарата в систему верхнечелюстной артерии (Рис. 180).

К СОДЕРЖАНИЮ

Рис. 180. Введение местноанестезирующего препарата в систему верхнечелюстной артерии (фото препарата проф. Цыбулькина А. Г.)

11.2.ОСЛОЖНЕНИЯ ОБЩЕГО ХАРАКТЕРА

11.2.1. ОБМОРОК

Обморок – приступ кратковременной потери сознания, обусловленный преходящей ишемией головного мозга, с ослаблением сердечной деятельности и дыхания. В зависимости от механизма нарушения мозгового кровообращения выделяют следующие виды обморока: мозговой, сердечный, рефлекторный и истерический (Рис. 181).

Рис. 181. Лонги Пьетро «Обморок», 1744 г.

Клиническая картина:

1) Мозговой обморок возникает при нарушении церебральной гемодинамики, когда изменяется тонус сосудов головного мозга. Он наблюдается при эпилепсии, инсульте.

2) Сердечный обморок бывает при патологии сердечно-сосудистой системы: сужения устья аорты, митральном стенозе, врожденных пороках сердца и др. Во время физического напряжения левый желудочек сердца в такой ситуации не в состоянии в достаточной степени увеличить минутный объем крови. В результате наступает острая ишемия головного мозга.

3) Рефлекторный обморок развивается под действием боли, психоэмоционального напряжения (страх, испуг). В этом случае в результате рефлекторного спазма периферических сосудов резко уменьшается приток крови к сердцу и, следовательно, снижается кровоснабжение головного мозга. Разновидностью рефлекторного обморока является ортостатический обморок. Развитию данного вида обморока способствуют: хроническое недосыпание, умственное или физическое переутомление, беременность, менструация. Происходит мгновенная потеря сознания при переходе из горизонтального положения в вертикальное, вследствие падения АД при нормальной ЧСС.

В стоматологической практике на фоне психоэмоционального стресса чаще можно наблюдать рефлекторный обморок, в котором выделяют три периода.

1. Предобморочное состояние, выражающееся в дискомфорте, ощущении дурноты и головокружении. Пациент может жаловаться на нарастающий шум в ушах, неясность зрения, нехватку воздуха и появление холодного пота. Далее усиливаются ощущения «кома в горле», онемение языка, губ, кончиков пальцев. Продолжается предобморочное состояние от 5 сек. до 2 мин.

2. Собственно обморок сопровождается потерей сознания от 5 сек. до 1 мин., бледностью, снижением мышечного тонуса, расширением зрачков, слабой их реакцией на свет. Дыха-

К СОДЕРЖАНИЮ

ние поверхностное, пульс лабильный, АД снижено. При глубоких обмороках возможны тоникоклонические подергивания мышц, но патологические рефлексы отсутствуют.

3. В постобморочном периоде пациент правильно ориентируется в пространстве и времени, может сохраняться бледность, учащенное дыхание, лабильный пульс и низкое АД.

С целью оказания неотложной помощи необходимо немедленно прекратить стоматологические вмешательства, придать пациенту горизонтальное положение, освободить от стесняющей одежды, обеспечить свободный приток свежего воздуха, дать вдохнуть пациенту пары 10% раствора аммиака (нашатырный спирт).

11.2.2. КОЛЛАПС

Как правило, системные осложнения во время стоматологического приема сопряжены с эмоциональными реакциями пациента как на ожидание приема, так и на его непосредственный процесс. Не секрет, что большинство наших пациентов испытывают разной степени выраженности страх в целом, стоматофобию, и страх перед местной анестезией, неразрывно связанной с видом шприца и иглы. Ожидание боли может активировать парасимпатическую нервную систему и угнетать симпатическую. Результатом этих взаимодействий является урежение частоты сердечных сокращений и расширение сосудов мелкого калибра, которые, в свою очередь, приводят к снижению мозгового кровотока (Рис. 182).

Рис. 182. Положение Тренделенбурга

Пациент в состоянии коллапса находится в сознании, однако кожные покровы его бледны и покрыты испариной. Как правило, коллапс непродолжителен и для его предотвращения необходимо привести стоматологическое кресло в положение Тренделенбурга, при котором пациент находится на спине, а ноги должны оказаться выше головы. В таком положении компенсируется скорость кровотока и состояние улучшается.

11.2.3. КАРДИОГЕННЫЕ ОСЛОЖНЕНИЯ

Приступ стенокардии

Наиболее часто приступ стенокардии возникает у пациентов с ишемической болезнью сердца, гипертонической болезнью, при стрессе – физическом или эмоциональном напряжении.

Симптомы:

– приступообразные боли сжимающего или давящего характера в области сердца, чаще за грудиной, которые могут иррадиировать в левое плечо, лопатку, руку, шею, нижнюю челюсть;

– боль не связана с актом дыхания;

– тахикардия;

– повышение артериального давления (Рис. 183).

Рис. 183. Характерная поза пациента, испытывающего приступ стенокардии

Диагностический тест: эффективность действия нитроглицерина, прием которого вызывает прекращение или значительное ослабление болей обычно через 2-3 мин.

К СОДЕРЖАНИЮ

Лечебные мероприятия:

1. Положение пациента полулежа.
2. Контроль АД.
3. Валидол 1 табл. под язык (если приступ впервые или никогда не принимал нитропрепараты).
4. Ингаляция кислорода через маску.
5. Нитроглицерин 1 табл. под язык (предупредить о побочном действии – возможны тошнота, головокружение). При отсутствии терапевтического эффекта повторно с интервалом 5 мин. до трех раз.
6. Вызов бригады скорой помощи немедленно, если приступ впервые.
7. Запись о случившемся в карте пациента.
8. Доложить заведующему отделением и главному врачу клиники.

Длительно некупирующийся приступ стенокардии (более 20 минут) дает основание подозревать у больного развитие нестабильной стенокардии или острого инфаркта миокарда и служит поводом для вызова бригады скорой помощи (для вызова привлекают дополнительный персонал).

Если приступ купирован, состояние пациента удовлетворительное – перенести прием пациента с рекомендацией обратиться к участковому врачу-терапевту.

Острый инфаркт миокарда

Неотложное клиническое состояние, требующее срочной госпитализации. Летальность максимальна в первые два часа. Причина инфаркта миокарда, как правило, – окклюзия или субтотальный стеноз коронарной артерии, вызванные тромбом, который образуется на поврежденной атеросклеротической бляшке или рядом с ней.

Симптомы:

1. Боли, характерные для стенокардии, длительностью более 20 мин.
2. Болевой приступ исключительной интенсивности с широкой зоной иррадиации (в левую половину грудной клетки, шею, позвоночник, иногда в эпигастральную область) (Рис. 184).

Рис. 184. Локализация болей при инфаркте

3. Приступ не купируется применением валидола, нитроглицерина.
4. Сопровождается бледностью, холодным потом, «чувством страха смерти».
5. Тахикардия. Возможно нарушение сердечного ритма.
6. Артериальная гипотензия (Рис. 185).

Рис. 185. Типичная поза при остром инфаркте миокарда

Среди атипичных форм инфаркта миокарда наиболее часто встречаются:

– астматическая – начало болезни проявляется одышкой или удушьем;

– гастралгическая – боли в животе, чаще в подложечной области, диспепсические расстройства;

– бессимптомная – симптомы общего недомогания, немотивированной слабости, адинамии, особенно у пожилых, в подобных случаях не находят правильного истолкования, если не снимают ЭКГ.

К СОДЕРЖАНИЮ

Лечение:

1. Придание пациенту горизонтального положения (тучные – полулежа).
2. Вызов кардиологической бригады скорой помощи (для вызова привлекают дополнительный персонал).
3. Повторно нитроглицерин – 1табл. под язык.
4. Контроль АД в динамике – не реже одного раза в 5 мин.
5. Ингаляция кислорода через маску.
6. Внутривенно или внутримышечно в одном шприце: анальгин 50% – 2,0 мл, димедрол 1% – 1,0 мл или баралгин – 5,0 мл медленно!
7. Если есть возможность, исключить пункт №6 – ввести внутримышечно промедол 2% – 1,0 мл.
8. Внутривенно (при невозможности внутривенного доступа – ввести подкожно), если нет противопоказаний – гепарин 10 тыс. ед.
9. Запись о случившемся в карте пациента.
10. Доложить главному врачу клиники.

Грозным осложнением инфаркта миокарда является развитие острой сердечной недостаточности с отеком легких – кардиогенного шока.

Кардиогенный шок

Кардиогенный шок может развиться на фоне острого инфаркта миокарда. Главный критерий – нестабильность гемодинамики (резко выраженная гипотония).

Лечение при кардиогенном шоке проводят с учетом гемодинамических параметров. Существуют клинические симптомы, отражающие состояние гемодинамики.

«Гиповолемический» вариант кардиогенного шока:

– резкое снижение АД (систолическое 80 мм рт. ст. и ниже);
– нитевидный пульс, резко выраженная тахикардия;
– цианоз кожных покровов с серым оттенком – «серый цианоз»;
– липкий пот, то есть яркая картина шока без выраженного застоя в малом круге кровообращения.

Лечебные мероприятия:

1. Вызов кардиологической бригады скорой помощи (для вызова привлекают дополнительный персонал).
2. Положение пациента лежа (для тучных – полулежа).
3. Контроль АД в динамике – не реже одного раза в 5 мин.
4. Ингаляция кислорода через маску.
5. Инотропная поддержка — дофамин 200 мг в 400,0 мл 0,9% р-ра Na Cl со стартовой скоростью 30 капель в минуту, контроль АД через 1 мин. с последующей коррекцией скорости введения дофамина. Скорость введения регулируют в зависимости от реакции АД и ритма сердца.
6. Поддержание систолического АД в пределах 80-100 мм рт.ст.
7. При клинической картине остановки кровообращения немедленно приступить к проведению сердечно-легочно-церебральной реанимации.
8. Запись о случившемся в карте пациента.
9. Доложить главному врачу клиники.

«Гиподинамический» вариант кардиогенного шока:

Клинически проявляется сочетанием кардиогенного шока с отеком легких.

1. Выраженная инспираторная одышка (частота дыхания 30 уд./мин. и более).
2. Участие в акте дыхания мышц вспомогательной мускулатуры.
3. Вынужденное положение больного (с опорой на руки – положение ортопноэ).
4. Влажные хрипы, клокочащее дыхание, слышимое на расстоянии пенообразование с обильным выделением прозрачной или розовой мокроты при кашле – резкое снижение АД (систолическое 80 мм рт.ст. и ниже).

К СОДЕРЖАНИЮ

5. Нитевидный пульс, резко выраженная тахикардия (Рис. 186).

Рис. 186. Вынужденное положение пациентки с гиподинамическим коллапсом

Лечебные мероприятия:

1. Вызов кардиологической бригады скорой помощи (для вызова привлекают дополнительный персонал).
2. Придать пациенту наиболее выгодное положение в стоматологическом кресле (положение полусидя).
3. Контроль АД в динамике – не реже одного раза в 5 мин.
4. Ингаляция кислорода через маску.
5. Повторно нитроглицерин 1 табл. под язык или спирто-кислородная смесь через маску.
6. Внутривенно струйно:

– Лазикс (фуросемид) 40 мг (1% р-р 4,0 мл);

– Преднизолон 90 мг 8;

– Инотропная поддержка ~ дофамин 200 мг в 400,0 мл 0,9% р-ра Na Cl со стартовой скоростью 30 капель в минуту, контроль АД через 1 мин. с последующей коррекцией скорости введения дофамина. Скорость введения регулируют в зависимости от реакции АД и ритма сердца.

8. При клинической картине остановки кровообращения немедленно приступить к проведению сердечно-легочно-церебральной реанимации.
9. Запись о случившемся в карте пациента.
10. Доложить главному врачу клиники.

Гипертонический криз

Гипертонический криз – неотложное состояние, вызванное чрезмерным повышением артериального давления и проявляющееся клинической картиной поражения органа-мишени, предусматривает немедленное снижение уровня артериального давления для предотвращения поражения сторонних органов.

Симптомы:

1. Резкие головные боли, головокружение, шум в ушах.
2. Тошнота, возможна однократная рвота.
3. Нарушение зрения («туман» или «мушки» перед глазами).
4. Покраснение кожных покровов лица.
5. АД повышено на 30 мм рт. ст. и более (систолическое и/или диастолическое).
6. Пульс напряжен.

Осложнения характерны для гипертонического криза с преимущественным ростом диастолического давления (преимущественное повышение периферического сопротивления сосудов):

– приступ стенокардии;

– инфаркт миокарда;

– острое нарушение мозгового кровообращения (ОНМК).

Симптомы ОНМК:

– невнятная речь;

– снижение мышечного тонуса;

– сглаженность носогубной складки;

– девиация языка;

– парестезия (нарушение чувствительности).

Лечебные мероприятия:

1. Положение пациента полусидя.
2. Контроль АД в динамике, не реже, чем через каждые 10 мин.
3. Внутримышечно в одном шприце: дибазол 1% – 4,0мл, папаверин 1% – 2,0мл.
4. Если нет эффекта через 10 мин., внутримышечно лазикс (фуросемид) 1% – 4 мл (40 мг).
5. Вызов бригады скорой помощи дополнительно привлеченным персоналом, если:

К СОДЕРЖАНИЮ

– криз впервые;
– криз не купируется в течение более одного часа;
– появились признаки ОНМК.

6. Если состояние пациента улучшилось, перенести прием пациента с рекомендацией обратиться к участковому врачу-терапевту.
7. Запись о случившемся в карте пациента.
8. Доложить главному врачу клиники.

11.2.4. СИНДРОМ ГИПЕРВЕНТИЛЯЦИИ

Страх перед инъекцией или удалением зуба может привести к быстрому и глубокому дыханию, в результате которого произойдет снижение концентрации углекислого газа в крови. Именно снижение содержания углекислоты приводит к тому, что гемоглобин не отдает кислород и организм страдает от гипоксии. В результате происходит рефлекторный спазм сосудов, что уменьшает объем крови, циркулируемой в теле. Клинически синдром гипервентиляции проявляется усиленным дыханием, нарастающей тревогой, ощущением нехватки воздуха с ощущением невозможности вдохнуть или выдохнуть воздух полной грудью. Дыхательные нарушения сопровождаются сердцебиением, чувством сжатия или боли в груди, что может имитировать сердечный приступ. Кожные покровы бледные и влажные.

Профилактикой синдрома гипервентиляции и коллапса является информирование пациента обо всех этапах предстоящего лечения и премедикация.

11.2.5.ОБСТРУКЦИЯ ДЫХАТЕЛЬНЫХ ПУТЕЙ ИНОРОДНЫМИ ТЕЛАМИ

Обструкция дыхательных путей инородными телами различного характера является актуальной проблемой. В стоматологической практике возможны случаи аспирации частей зуба, небольших протезов, мелкого стоматологического инструментария. В ряде случаев микрочастицы пищи, попадая на голосовые связки, вызывают ларингоспазм. В других обструкция верхних дыхательных путей связана с крупными инородными телами, перекрывающими ротоглотку (марлевый или ватный тампон, съемный протез и т.п.). Таким образом, условно, по размеру тела, можно разделить на микро- и макроинородные тела.

По локализации инородных тел в дыхательных путях различают инородные тела глотки, гортани, трахеи и бронхов.

Инородным телом глотки (гортани) может стать ватный или марлевый тампон, пломбировочный материал и т.п. Инородное тело, обтурирующее просвет одного из бронхов, представляет меньшую угрозу для жизни больного, чем обструкция трахеи, так как позволяет поддерживать вентиляцию за счет другого легкого.

Основным методом оказания помощи при наличии инородных тел в трахее или бронхах является лечебная бронхоскопия под местной анестезией или под общим обезболиванием с последующим курсом санации трахеобронхиальных путей с целью профилактики или лечения ателектазов (пневмонии).

Инородное тело, находящееся в любом отделе трахеобронхиальных путей, представляет серьезную опасность для жизни пациента и требует быстрого удаления на амбулаторном этапе оказания помощи или в специализированном лечебном учреждении, имеющем эндоскопическую и анестезиологическую службы.

Таким образом, при попадании в дыхательные пути инородных тел (зубов, их осколков, материалов, применяемых во время приема) возможно развитие острой дыхательной недостаточности. Клиника данного состояния определяется нарастанием гипоксии и гиперкапнии.

К СОДЕРЖАНИЮ

Симптомы:
– шумное свистящее дыхание;
– одышка;
– бледность;
– беспокойство (Рис. 187).

При ухудшении состояния:
– цианоз;
– повышенная потливость;
– спутанное сознание.

Лечебные мероприятия:

1. Придание телу пациента наклонного положения.
2. Вызов искусственного кашля.
3. Создание свободной проходимости дыхательных путей запрокидыванием головы, выдвижением нижней челюсти вперед, вытягиванием языка.
4. Инородное тело между корнем языка и задней стенкой глотки можно удалить круговым движением указательного пальца, введенного в ретромолярное пространство в положении пациента на боку.
5. Использовать прием Геймлиха, однако при грубом проведении этого приема существует опасность таких осложнений как разрыв переполненного желудка, травма печени, аспирация желудочного содержимого.
6. Если указанные мероприятия не помогают и явления гипоксиинарастают, следует осуществить коникотомию.
7. Вызов бригады скорой помощи дополнительно привлеченным персоналом для госпитализации в специализированное отделение стационара.
8. При появлении признаков остановки кровообращения немедленно начать мероприятия СЛР.
9. Запись о случившемся в карте пациента.
10. Доложить главному врачу клиники.

11.2.6. ГИПО- И ГИПЕРГЛИКЕМИЯ ГИПОГЛИКЕМИЯ

Если в анамнезе у пациента сахарный диабет, то это состояние может быть связано с передозировкой инсулина или с тем, что пациент вовремя не принял пищу.

О состоянии гипогликемии пациентов, не страдающих сахарным диабетом, следует подумать в том случае, если стоматологическому приему предшествовал большой перерыв в приеме пищи, если накануне была интенсивная физическая нагрузка, психоэмоциональное перенапряжение.

Предвестники гипогликемической комы:

1. Внезапное ощущение голода.
2. Слабость, головокружение.
3. Головная боль.
4. Тремор рук.

Симптомы гипогликемической комы:
– потеря сознания.
– обильный холодный пот.
– умеренное снижение АД.
– судороги.

Лечебные мероприятия:

При появлении предвестников и наличии в анамнезе у пациента сахарно-

Рис. 187. Применение приема Геймлиха
1) обтурация дыхательного тракта; 2) положение рук; 3) выполнение приема

К СОДЕРЖАНИЮ

го диабета предложить пациенту сладкий чай или апельсиновый сок. При улучшении самочувствия пациента перенести прием на другой день.

Если состояние пациента не улучшилось:

1. Положение пациента лежа.
2. Внутривенно медленно р-р глюкозы 40% – 20,0 мл. Возможно повторное введение до улучшения уровня сознания.
3. Вызов бригады скорой помощи дополнительно привлеченным персоналом.
4. Контроль АД в динамике – не реже, чем через 10 мин.
5. Запись о случившемся в карте пациента.
6. Доложить главному врачу клиники.

Гипергликемия

В анамнезе у пациента сахарный диабет. Врач, оказывающий стоматологическую помощь, обязан помнить о возможности развития коматозного состояния в ответ на нервное напряжение, страх, недостаточное обезболивание. Это может быть результатом выброса вкровь большого количества адреналина, являющегося антагонистом инсулина, что приводит к развитию гипергликемической комы. Сказанное необходимо учитывать при выборе средств для местной анестезии: следует использовать анестетики с минимальными добавками катехоламинов (не более 1:100 000) или применять вазоконстрикторы других групп (вазопрессин, фелипрессин).

Профилактика гипергликемической комы во время стоматологических вмешательств должна основываться на знаниях врачом-стоматологом особенностей данной группы пациентов, создании хорошего психологическо гоклимата на приеме.

Любые вмешательства желательно производить утром, через 1-2 часа после принятия пищи и введения инсулина. Желательно инсулин назначить и после операции с целью профилактики гипергликемии, но только при возможности контроля уровня сахара крови.

Предвестники гипергликемической комы (развивается в течение нескольких часов):

– сухость во рту, жажда;
– слабость;
– тошнота, боль в эпигастральной области.
– возможен запах ацетона изо рта.

Симптомы гипергликемической комы:

– потеря сознания;
– возможен запах ацетона изо рта;
– шумное дыхание (типа Куссмауля – частое и с одинаковой амплитудой);
– сухая кожа;
– снижение АД;
– тахикардия.

Лечебные мероприятия:

1. При появлении предвестников прервать лечение.
2. Вызов бригады скорой помощи дополнительно привлеченным персоналом.
3. С целью дифференциальной диагностики с гипогликемическим состоянием: внутривенно медленно р-р глюкозы 40% – 10,0 мл.
4. Контроль АД в динамике – не реже, чем через 10 мин. При снижении АД внутривенно ввести 2,0 мл р-ра кордиамина.
5. Внутривенночастыми каплями, под контролем АД, 0,9% р-р Na Cl– 400,0 мл.
6. Запись о случившемся в карте пациента.
7. Доложить главному врачу клиники.

11.2.7. АЛЛЕРГИЧЕСКИЕ РЕАКЦИИ

Местные анестетики являются основой технологий по контролю боли в стоматологии, они используются благодаря их способности обратимо блокировать проводимость периферийного нерва. Они также являются самыми безопасными и доступными средствами обезболивания не только в стоматологии, но и в других разделах медицины. При любом использовании

К СОДЕРЖАНИЮ

лекарств необходимо помнить о том, что все лекарства потенциально могут причинить вред.

Отдельно хочется обратить внимание врачей на крайне низкую вероятность развития аллергических реакция на вазоконстрикторы, поскольку с биохимической точки зрения в организме всегда присутствует их аналог – адреналин. Однако консерванты, при помощи которых сохраняется стабильность раствора с вазоконстриктором, могут быть причиной гиперчувствительности. Одним из наиболее популярных на сегодняшний день консервантов является антиоксидант натрия бисульфит, который является причиной большего процента аллергических реакций, ассоциированных с местной анестезией.

11.2.7.1. АЛЛЕРГИЧЕСКИЕ РЕАКЦИИ НЕМЕДЛЕННОГО ТИПА

Реакция возникает через 10-15 мин. после введения местного анестетика иопосредуется с IgE- и IgG4-антителами. В развитии иммунной реакции принимают участие три основные клетки, в тесном взаимодействии осуществляющие иммунный ответ – Т-лимфоциты, В-лимфоциты и макрофаги. Макрофаги первыми получают информацию об антигене путем захвата и переработки его соответствующими ферментами с последующей подготовкой (процессингом) к связыванию и индуцированию соответствующих иммунных реакций с лимфоцитами. Клетками продуцентами IgE-АТ являются дифференцированные В-лимфоциты, а регуляторами синтеза этих АТ – Т-клетки. IgE-АТ, взаимодействуя с Fc-рецепторами клеток-мишеней (например, тучные клетки, базофилы), фиксируются на их поверхности, и при повторном контакте с аллергеном на поверхности клетки-мишени развивается специфическая реакция, приводящая к активации клетки, с последующей специфической либерацией медиаторов аллергии.

Наиболее тяжелой формой аллергической реакции немедленного типа является анафилактический шок. Возникает в первые минуты после попадания аллергена в организм. Развивается вне зависимости от химического строения и дозировки аллергена. Постоянным признаком является сердечно-сосудистая недостаточность в виде снижения артериального давления, слабого нитевидного пульса, бледности кожных покровов, обильного пота (иногда отмечается покраснение кожи). В тяжелых случаях развивается массивный отек легких (клокочущее дыхание, выделение обильной пенистой мокроты розового цвета). Возможен отек головного мозга с психомоторным возбуждением, судорогами, непроизвольным отхождением кала и мочи, потерей сознания.

11.2.7.2. АЛЛЕРГИЧЕСКИЕ РЕАКЦИИ ЗАМЕДЛЕННОГО ТИПА

Этот тип реакции обусловлен взаимодействием сенсибилизированных Т-лимфоцитов, несущих на своей поверхности специфические рецепторы, с АГ, представленные на макрофаге. Результатом такого взаимодействия является стимуляция Т-лимфоцита с последующим высвобождением из него лимфокинов, участвующих в межклеточных взаимосвязях иммунных реакций и ответственных за развитие клинических проявлений замедленного типа гиперчувствительности. Аллергические АТ в этих реакциях не участвуют. Среди лимфокинов наибольшее значение в развитии ИАР имеют такие медиаторы, как фактор угнетения миграции макрофагов, фактор хемотаксиса нейтрофилов и моноцитов, митогенный фактор, фактор переноса и др.

Этот тип реакции возникает на 24-48 сутки и клинически может сопровождаться увеличением и воспалением регионарных лимфатических узлов, гиперемией и отеком тканей. Такие больные жалуются на появление язв в

К СОДЕРЖАНИЮ

полости рта, а также на геморрагические высыпания на коже.

11.2.8. ПРОФИЛАКТИКА И ЛЕЧЕНИЕ АЛЛЕРГИЧЕСКИХ РЕАКЦИЙ

На протяжении всех контактов с пациентом важным остается пункт, посвященный сбору анамнеза. В случаях, когда пациент затрудняется ответить однозначно о наличии или отсутствии у него гиперчувствительности к местным анестетикам, в случаях, когда местная анестезия производится впервые или когда аллергический анамнез отягощен бытовой аллергией или аллергией на различные лекарственные препараты, следует помнить о крылатом выражении «In dubio pro reo (сомнения в пользу обвиняемого)» и без стеснений привлекать аллергологов и иммунологов, с помощью которых можно провести тесты на гиперчувствительность к компонентам карпул местных анестетиков.

В случаях возникновения тяжелых состояний, вплоть до анафилактического шока необходимо немедленно вызвать бригаду скорой помощи и до ее приезда выполнить следующий алгоритм (схема действий по Баарт Ж.А., Бранд Х.С.):

1. Необходимо немедленно прекратить вмешательство.

2. Придать пациенту положение Тренделенбурга (ноги выше головы).

3. Дальнейшая помощь зависит от степени тяжести клинических симптомов:

А) Если реакция ограничивается кожными проявлениями:

– Назначить внутрь антигистаминной средство, например 1 таблетку 10 мг цетиризина (Зиртек®) или одну таблетку 10 мг лоратадина (Кларитин®).

Б) При тяжелых системных проявлениях:

– Введите внутрь 0,5-1,0 мл адреналина внутримышечно в трицепс верхней конечности, при необходимости процедуру повторить через 5 мин.

– Точно так же введите 2 мл клемастина (Тавегил®).

– Так же введите кортикостероид, например 1 мл дексаметазона.

– Назначьте кислород (скорость потока – 5 л/мин.).

4. После этих действий как можно быстрее переведите пациента в стационар.

Помните о том, что проведение аспирационной пробы предупреждает попадание раствора местного анестетика в систему кровотока и снижает процент развития осложнений местного и системного характера.

К СОДЕРЖАНИЮ

Глава 12. XXI ВЕК – ВРЕМЯ НОВЫХ ТЕХНОЛОГИЙ

Обеспечение эффективного и безопасного для пациента местного обезболивания требует от врача знаний и навыков в той сфере, в которой он практикует. Однако известные на сегодняшний день более 40 методов обезболивания нижней челюсти более чем наглядно демонстрируют проблему наличия простого по выполнению, эффективного и безопасного способа, хотя большинство и имеют историческое значение. Сегодня местная анестезия в стоматологической практике применяется во всех случаях, когда лечение сопряжено с болевой реакцией. С частотой применения местного обезболивания увеличивается количество осложнений местного и общего характера. Требования, предъявляемые современной медициной к местному инъекционному обезболиванию, становятся более жесткими, а конструкция традиционного шприца и способы его применения не отвечают этим требованиям.

Наука непрерывно ускоряет темпы создания инновационных продуктов и технологий, обостряет потребность в новых технических решениях, которые воплотились в автоматизированные шприцы.

12.1. ПРИМЕНЕНИЕ АВТОМАТИЗИРОВАННЫХ ИНЪЕКТОРОВ В СТОМАТОЛОГИИ

Компютеризированный шприц WAND

TheWand представляет собой простую и удобную альтернативу традиционному местному обезболиванию и имеет много преимуществ перед обычным шприцом. Контроль подачи анестетика при помощи компьютера, а не пальцем врача, обеспечивает максимальную точность и комфорт пациента при проведении анестезии.

Это устройство является контролированной компьютером системой для проведения разного вида местной анестезии, которая применяет технологию динамического измерения давления введения анестетика DPS (Dynamic Pressure Sensing Technology), что дает возможность врачу легко и точно определить особенности ткани при определенном размещении иглы и базируется на измерении опоры ткани. Измерение давления в тканях с разной плотностью относится к физическим совместимостям разных тканей во время проведения анестезии. Это и есть важный и решающий аспект во время проведения анестезии, он дает возможность рационального использования анестетика (Рис. 188).

Рис. 188. Компьютерный шприц The Wand

Система состоит из двух компонентов – электронного блока с микропроцессором Wand и стерильного одноразового венфлона с иголкой. Эргономический наконечник похож по форме на шариковую ручку и позволяет врачу провести деликатное проникновение в слизистую оболочку, а также прецензионно направить иглу. Это дает возможность получить

К СОДЕРЖАНИЮ

точное размещение устия иглы безболезненное проникновение иглы в ткани, введение анестетика и провести эффективное обезболивание. Психологическая польза с использования инфлона TheWand состоит в том, что наконечник сам по себе не напоминает шприц и не ест на столько «страшным» для пациента. Если тревогу и страх пациента удается уменьшить, тогда увеличится его уверенность и весь процесс будет позитивно воспринят как пациентом, так и лечащим врачом.

Оптимальное давление в приборе TheWand составляет 165-265 psi (фунт на дюйм квадратный) в сравнении со шприцами типа Jet – 1200 psi. При использовании шприцов с таким давлением возникает эффект разрыва кровеносных сосудов.

При введении иглы в мягкие ткани стандартный срез устия иглы образовывает отклонения от обратного направления. Это происходит согласно законам физики. Вышеприведенные аргументы основываются на новейших научных исследованиях. Научные исследования (Рабинович С.А., 2010) доказали, что игла (0,4-30 мм) в самой ткани выходит с нужного направления на 5 мм. В таком случае трудно говорить о точности проведенной инъекции (нижний альвеолярный нерв) вследствие полученного обезболивания окольных участков и, например подъязычного нерва, тогда как пульу нужного нам зуба не удается обезболить (Рис. 189).

Рис. 189. Наконечник The Wand с интегрированной иглой

В приборе TheWand использовано специфическое строение наконечника (форма шариковой ручки) для того, чтобы, проводя поворот иглы во время ее введения, обеспечить правильный процесс ее отклонения от направления по отношению к целевому пункту. Во время использования обезболивания (например, интралигаментарная анестезия) пользователь может ввести иглу в несколько разных мест с целью определения иглы (например, периодонтальная связка). Такую информацию дает система DPS (работает как «информатор», то есть показывает, где в данный момент находится игла). Этот метод «поиска» делает технологию DPS особенно важной, поскольку дает информацию о критическом состоянии в определенный момент времени. При использовании любого другого метода и прибора при проведении анестезии нет такой точной и крайне важной информации о неправильном размещении иглы в ткани.

Для проведения анестезии прибором WandPlus используются стандартнее карпулы с анестетиком, иглы и венфлоны, изготовлены фирмой MileStoneScientific или рекомендованными ею производителями.

Система S.T.A – Single Tooth Anesthesia

Следующим из серии автоматизированных инъекторов, разработанных фирмой Milestone ScientificInc., является система STA (Single Tooth Anesthesia).

Система STA – это система только местной доставки анестетика, которая включает в себя технологию динамического определения давления (Dynamic Pressure Sensing TM–DPS). DPS-технология – это новая технология, разработанная компанией Milestone ScientificInc., которая позволяет профессиональным стоматологам успешно проводить местную анестезию, используя STA, к которым относятся интралигаментарные и интрасептальные способы местного обезболивания, которые мы называем пародонтальные (Рабинович С.А., Московец О.Н., 1999; Рабинович С.А., Анисимова Е.Н., 2002).

К СОДЕРЖАНИЮ

Система STA с технологией DPSTM обеспечивает врачу-стоматологу постоянную обратную связь и сообщает об уровне давления в реальном времени в течение всей процедуры инъекции, а также голосовое сопровождение всех этапов местного обезболивания позволяет врачу контролировать все этапы местного обезболивания и помочь в обучении. При правильном использовании система STA является мощным технологическим клиническим инструментом, позволяющим провести безопасную и высокоэффективную анестезию при использовании сравнительно малых доз местноанестезирующего раствора, что особенно важно для пациентов групп риска (Рис. 190).

Рис. 190. Автоматизированный инъектор STA

Детально эти способы и техника их выполнения будут описаны ниже, но прежде необходимо сказать об основных преимуществах этих анестезий:

1) минимальный латентный период: анестезия наступает на 1-й минуте с момента инъекции;

2) максимальный эффект развивается через 2-3 мин. и держится до 20-й мин.;

3) введение местного анестетика практически безболезненно;

4) отсутствие онемения мягких тканей во время и после инъекции (Рис. 191).

Рис. 191. Инъекционный наконечник фиксирован в специальном держателе

Инъектор STA состоит из наконечника, педали и корпуса.

Существует два вида наконечников для системы STA – наконечник STAWandTM и наконечник STASafetyWandTM со специально разработанной защитой от уколов иглой.

Наконечник STAWandTM создан таким образом, чтобы позволить держать его наподобие ручки для более точных инъекций. Однако наконечник может быть согнут, чтобы создать более короткий легкоуправляемый наконечник для инъекций в труднодоступных местах полости рта.

Наконечники STAWandTM / STA Safety WandTM и присоединенные трубки, как и любой шприц, открывают течение жидкости напрямую к пациенту. Эти наконечники одноразовые и предназначены только для одной инъекции. Они не должны быть повторно стерилизованы и не должны быть использованы для следующих пациентов или же во время повторных визитов того же пациента. Повторное использование наконечников STAWandTM / STA Safety WandTM категорически запрещено (Рис. 192).

Нами (Васильев Ю.Л., Кладничкин И.Д., 2009) было проведено исследование концевой части 100 игл наконечника STAWandTM при помощи микроскопа Nikon Eclipse E200 POL на предмет выявления их деформаций. В связи с оригинальным дизайном иглы и возможностью осуществлять посто-

К СОДЕРЖАНИЮ

Рис. 192. Карпула устанавливается в переходник и вставлена в блок шприца

янное давление в инъекционной системе, процент деформаций коневой части иглы был достаточно низок и насчитывал 25% от общего количества. Чаще эти деформации носили характер закругления концевой части иглы.

Система STA снабжена целым рядом звуковых индикаторов, которые отслеживают скорость поступления анестетика, а также общее количество поступившего анестетика. Во время использования режима STA обеспечивается звуковой отклик, определяющий правильное положение иглы в тканях периодонтальных связок, обеспечивая успешное выполнение STA-интралигаментарных инъекций (Рис. 193).

Рис. 193. Рабочая панель автоматизированного инъектора STA

Система STA обладает уникальным обучающим режимом, который обеспечивает дополнительные голосовые сообщения, не воспроизводимые в стандартном режиме. Это является важным для обучения, поскольку способствует быстрому усвоению этапов местного обезболивания.

Для активации обучающего режима нажмите и удерживайте нажатой в течение 4 сек. кнопку Hold to Train («Удержать для обучения»). Настоятельно рекомендуем использовать режим обучения, пока вы не ознакомитесь со всеми возможностями системы STA.

Обучающий режим полезен для всех режимов, поскольку система STA оборудована голосовыми сообщениями, которые объяснят различные звуковые сигналы. Это поможет пользователю быстро научиться правильной работе с системой STA. Обучающий режим может быть отключен в любое время по желанию врача. Однако в настоящее время недостатком обучающего режима является то, что голосовое сообще-

Рис. 194. Карпула фиксирована в переходник и вставлена в блок шприца

ние воспроизводится на английском языке (Рис. 194).

Устройство имеет общий контроль громкости Volume, при помощи которого можно регулировать громкость звука. Для уменьшения или для увеличения уровня громкости звуковых сигналов нажмите соответствующую часть кнопки Volume (громкость). Уровень громкости останется установленным и для следующего использования

К СОДЕРЖАНИЮ

прибора. Полностью звуковые сигналы отключить нельзя. Убедитесь, что звуковые сигналы работают нормально перед проведением инъекций.

Помимо обучающего, система STA может работать в трех режимах:

1. Базовый режим, обеспечивающий одну скорость подачу анестетика. Этот режим активируется при включении аппарата.

2. Нормальный режим имеет двойную скорость потока анестетика.

3. Режим турбо имеет тройную скорость потока анестетика.

Врач-стоматолог может менять режимы в течение любой процедуры, и выбор будет сохраняться до замены картриджа. При выключении базового блока, а затем при последующем включении, установка по умолчанию – режим STA.

STA-режим: обеспечивает пользователю технологию динамического определения давления DPS в реальном времени, используя скорость ControlFloTM. Режим аспирации по умолчанию включен, но может быть отключен пользователем.

Нормальный режим: в этом режиме система имеет две скорости потока – ControlFloTM и RapidFloTM. Технология DPS отключена. Режим аспирации по умолчанию включен, но может быть отключен пользователем.

Турборежим: турборежим обеспечивает пользователю дополнительный режим скорости TurboFloTM. Все три скорости контролируются ножной педалью. Режим аспирации по умолчанию включен, но может быть отключен пользователем.

Управление аппаратом

Педаль, поставляемая в комплекте с системой STA, – это пневматический переключатель. Легкое нажатие = ControlFloTM (1 см^3 за 207 сек.). Более сильное нажатие = RapidFloTM (1 см^3 за 35 сек.). При выборе задействуется TurboFloTM. TurboFloTM (1 см^3 за 17 сек.) доставляет раствор анестетика в два раза быстрее, чем

Рис. 195. Педаль для управления системой STA

Рис. 196. Выполнение анестезии при помощи системы STA

при RapidFloTM, и должен использоваться с большой осторожностью (Рис. 195).

При проведении STA-интралигаментарных инъекций врач-стоматолог может посчитать, что достигнуты условия «избыточного давления». При достижении максимума давления базовый блок выдаст звуковое предупреждение и остановится. Обычно это является результатом засоренной иглы или избыточного давления врачом на наконечник, что может повлиять на течение анестетика (Рис. 196).

Как мы уже говорили ранее, важным компонентом местной анестезии является аспирационная проба, которой, к сожалению, многие врачи пренебрегают или не могут выполнить из-за несоответствия устройства карпульного шприца (отсутствие плунжера в виде гарпуна, штопора и т.д.). Благодаря автоматизированной аспирации система STA полностью оправдывает свою безопасность, поскольку

К СОДЕРЖАНИЮ

Рис. 197. Система STA перед работой

забор среды из места инъекции производится всегда, информирую врача о ней (Рис. 197).

Проведение аспирационной пробы позволяет избежать такого осложнения, как внутрисосудистая инъекция местноанестезирующего раствора.

Рекомендуется предварительно опробовать аспирацию перед каждой инъекцией требующей аспирации. Эта простая процедура подтвердит, что одноразовый наконечник, картридж с анестетиком и присоединенная игла не имеют протечек воздуха (воздух не просачивается), которые могут негативно повлиять на эффективность аспирации.

Аспирации будет срабатывать автоматически, если включена функция аспирации (индикатор на передней панели базового блока должен гореть зеленым). Если задействована функция аспирации, то во всех трех режимах (STA, нормальный и турбо) будет представлена аспирация. Для изменения установки перед или во время процедуры нажмите кнопку Aspirate («Аспирация») на передней панели базового блока.

При активации функции аспирации поршень отходит назад на заданное расстояние, а затем возвращается в исходную позицию. Эффект от аспирации проявляется в наличии крови во втулке иглы и/или в трубках наконечника.

Anaeject

На фоне нашего общего страха перед стоматологическим лечением и, в частности, перед «уколом», в Стране восходящего солнца создали первый автоматизированный беспроводной электронный шприц со встроенной компьютерной программой управления. Принцип работы автоматизированного инъектора «Анаджект» основан на введении через стоматологическую иглу жидкого лекарственного препарата в мягкие ткани полости рта со строго заданной скоростью, посредством давления поршня инъектора на силиконовый поршень карпулы (Рис. 198).

Рис. 198. Компьютерный шприц Anaeject

В шприце запрограммировано три скорости подачи анестетика и два режима введения. Первый режим – автоматический с разной скоростью введения: вначале медленно для уменьшения болезненности самой инъекции, так называемый SoftStart (медленный старт), с последующим увеличением скорости во второй фазе проведения анестезии, второй – с постоянной скоростью.

Скорости введения стандартной карпулы 1,7 мл в режиме SoftStart:

- H (110 сек.);
- M (160 сек.);
- L (310 сек.).

К СОДЕРЖАНИЮ

Скорости введения стандартной карпулы 1,7 мл в режиме постоянной скорости введения:

– H (100 сек.);
– M (153 сек.);
– L (307 сек.).

Управление инъектором осуществляется посредством фотосенсоров, поэтому нет необходимости прилагать силу во время проведения инъекции, тем самым, предотвращая дрожание стоматологической иглы. В целях безопасности для предотвращения нежелательной инъекции в приборе имеется специальный сенсор безопасности. Работа инъектора не начнется до тех пор, пока одновременно пальцами не будут закрыты сенсоры старта/остановки и сенсор безопасности (Рис. 199).

Рис. 199. Шприц Anaeject готов к работе

К держателю картриджа могут крепиться стоматологические иглы любых размеров в зависимости от метода местного обезболивания. Держатель картриджа, установленный в гнездо корпуса шприца, благодаря своему соединению, можно свободно вращать вокруг оси, чтобы добиться нужного направления среза стоматологической иглы при проведении различных методов анестезии.

Для отвлечения пациента, снижения чувства страха перед инъекцией, особенно у наших маленьких пациентов, существует специальный режим для воспроизведения мелодии в процессе введения местного анестетика. После завершения процесса инъекции стоматологическая игла и карпула утилизируются, держатель картриджа дезинфицируется и стерилизуется в автоклаве, а корпус самого инъектора подвергается дезинфекционной обработке.

Практические рекомендации по использованию Anaeject

Проведенные исследования, посвященные сравнительной характеристике эффективности и безопасности системы (Федорин А.В., 2010), показали преимущество как эргономических (малый вес и удобная форма), так и эстетических (проигрыш мелодии в процессе обезболивания) факторов при использовании «Анаджект» (Рис. 200).

Рис. 200. Профессор С.А. Рабинович держит в руках компьютерный шприц Anaeject

Выявлено (Федорин А.В., Рабинович С.А., 2009, 2010), что при выполнении стоматологических вмешательств, требующих длительного обезболивания: лечение пульпитов, периодонтитов, сложного удаления зубов, проведения длительных хирургических и пародонтологических вмешательств, рекомендовано проводить местную анестезию 4% артикаинсодержащим анестетиком, с концентрацией вазоконстриктора (эпинефрин) 1:100 000 автоматизированным инъектором «Анаджект» на скорости H (1,02 мл/мин.). При выполнении непродолжительных стоматологических вмешательств, например, для лече-

К СОДЕРЖАНИЮ

ния глубокого кариеса зубов, препарирования зубов под ортопедические конструкции, удаления зубов, непродолжительных хирургических и пародонтологических вмешательств, рекомендовано проводить анестезию 4% артикаинсодержащим анестетиком, с концентрацией вазоконстриктора (эпинефрин) 1:100 000 автоматизированным инъектором «Анаджект» на скорости M (0,67 мл/мин.). При выполнении кратковременных стоматологических манипуляций: лечение среднего кариеса зубов, коротких пародонтологических вмешательств, рекомендовано проводить анестезию 4% артикаинсодержащим анестетиком, с концентрацией вазоконстриктора (эпинефрин) 1:100000 автоматизированным инъектором «Анаджект» на скорости L (0,33 мл/мин.).

12.2 ИНЪЕКТОРЫ ДЛЯ ВНУТРИКОСТНОЙ АНЕСТЕЗИИ

Прошло 137 лет (29 декабря 1879 года) с момента публикации первой официальной научно – обоснованной статьи Б. Анрепа в журнале Эдуарда Пфлюгера «Архив физиологии человека и животных» (Anrep B., 1879) о местно-анестезирующих свойствах кокаина. В. Анреп первым экспериментально (в духе того времени, на самом себе) установил, что при введении кокаин оказывает выраженное угнетающее как на близкорасположение, так и на удаленные чувствительные нервные окончания. Это позволило экстраполировать свои наблюдения и предложить для местной анестезии подкожное введение кокаина.

К сожалению, на пике успеха нельзя было не заметить и явные недостатки. Прежде всего они касались обезболивания зубов нижней челюсти, в меньшей степени премоляров и в большей – моляров. Виной тому был естественный барьер на пути наркотического аналгетика в виде плотной кортикальной пластинки и особенностей строения нижней челюсти в области жевательных зубов.

Решение этой проблемы требовало от ученых и практиков принять решение: совершенствовать собственно инфильтрационную анестезию или развивать проводниковые методы обезболивания.

Сегодня, как, впрочем, и всегда, на право называться первооткрывателем некоторой области, претендуют несколько ученых. Говоря про внутрикостный тип введения местного анестетика, нельзя не вспомнить о самом раннем свидетельстве этого изобретения: в 1891 году норвежский врач Otte осуществил первую в мире инъекцию раствора кокаина внутрь нижней челюсти через просверленное бором в кортикальной пластинке отверстие. Спустя десятиление, в прессе можно найти упоминание об американском (G.N. Hein, 1906) и английском (A.C. Parrot, 1910) дантистах, которые также проводили инъекции через кортикальную пластинку. Однако главными претендентами на пальму первенства являются французы, чей соотечественник, D. Nogue, в 1907 году предложил техническое решение ввода местного анеститка через кортикальную пластинку, позднее получавшее название «транскортикальная анестезия». Примечательно, что техника, предложенная доктором Otte в 1891 году полностью была повторена французским стоматологом. Но, как это часто бывает в истории, – кто громче о себе заявит, тот и соберет всю славу. В отечественной стоматологии данный тип обезболивания относится к внутрикостному.

В начале XX века транскортикальное обезболивание неоднократно прославлялось американскими и английскими врачами и исследователями, как наиболее совершенный способ введения местного анестетика для достижения стойкого эффекта, однако широкому распространению метода препятствовало отсутствие надлежащих инструментов. Лишь к 80-м годам

К СОДЕРЖАНИЮ

ушедшего столетия технический прогресс соединился с идеей и подарил практическому здравоохранению инъекторы, наиболее подходившие для выполнения внутрикостной анестезии.

Как и другие виды местного обезболивания, техника проведения транскортикального введения местного анестетика основывается на анатомических, гистологических и физиологических основах. Теоретически обоснованный подход и успешный опыт клинического применения внутрикостной анестезии позволяют считать, что она способна с успехом заменить большинство других методик.

Преимущества внутрикостной анестезии:

- мгновенное обезболивание – действие анестетика начинается при введении препарата, фактически «на кончике иглы»;
- отсутствует привычное чувство немения большой зоны лица;
- снизилась потребность в больших дозах местноанестезирующего раствора;
- возможность использования у пациентов группы риска.

Как известно из анатомии, центром остеонов, составляющих кортикальную кость являются Гаверсовы каналы, соединяющиеся между собой более мелкими канальцами. Эти связи обеспечивают обменные процессы между костным мозгом и надкостницей. В связи с этим, введенный транскортикально местный анестетик попадает в костный мозг, откуда может проникнуть вплоть до надкостницы, вызывая ее обезболивание, а также анестезию покрывающей ее слизистой оболочки.

Как известно, костная ткань в той или иной степени богата костномозговыми пространствами, заполненными кровеносными сосудами и жировой тканью. Следовательно, при введении местного анестетика с вазоконстриктором, ожидать негативных последствий, сопоставимых с инъекцией в периодонтальную связку или десневой сосочек (менее васкуляризированных), можно в меньшей степени, т.к. ишемизация тканей будет слабее как в силовом, так и во временном понимании.

В своих исследованиях С.Т. Сохов с соавт (2011) убедительно доказал эффективность внутрикостного и проводникового обезболивания с использованием артикаинсодержащим местных анестетиков на нижней челюсти. Если сравнить скорость наступления клинически значимой анестезии, что при внутрикостном типе введения мы увидим более быстрое клиническое проявление (30-60 секунд) по сравнению с традиционным, проводниковым (2-5 минут). Это преимущество позволяет приступать к лечению причинного зуба практически сразу после проведенной местной анестезии, сокращая как время, затрачиваемое врачом-стоматолог в целом на лечение, так и длительность пребывания пациента в стоматологическом кресле. Сравнивая оптимально-необходимую дозу для проведения эффективной и безопасной анестезии было показано, что введение 1,7-2,5 мл раствора местного анестетика при проводниковом введении позволяет удерживать обезболивающий эффект в течение 40-60 минут, а при выполнении внутрикостного (при трате 0,2-0,4 мл раствора) – 25-40 минут. Эти характеристики говорят в пользу транскортикального обезболивания, в т.ч. при его использовании у пациентов группы риска.

Было показано (Косарева Н.В., 2012), что объем распространения местнообезболивающего раствора в костной ткани при внутрикостных способах анестезии зависит от количества введенного анестетика, плотности и структуры костной ткани челюстей пациента в месте введения раствора. При введении в челюстную кость плотностью 250-500 HU 0,4 мл местнообезболивающего раствора, анестетик заполняет 924±68 ммi губчатой кости, а в костной ткани плотностью 500–750 HU – объем

К СОДЕРЖАНИЮ

687±79 ммі. Обезболивающий эффект отмечается у зубов, смежных с местом введения анестетика. Одновременное с этим исследование параметров центральной гемодинамики показало, что при внутрикостном и проводниковом обезболивании артикаинсодержащим местноанестезирующим раствором с адреналином 1:100000 происходит кратковременное (до 10 минут) повышение систолического АД в среднем на 4,5% (5-6 мм рт. ст.) и увеличение ЧСС в среднем на 15,6% (на 8-13 уд./мин.). При внутрикостной, проводниковой и инфильтрационной анестезии местнообезболивающим раствором с адреналином 1:200000 и без вазоконстриктора статистически достоверных изменений параметров центральной гемодинамики под действием вазоконстриктора не происходит.

Все эти факторы указывают на то, что широкое применение транскортикальной анестезии позволяет достичь быстрого обезболивания, снижает риск постинъекционных осложнений и уменьшает фобические состояния пациентов.

Система Anesto

Компания «W&H Dentalwerk» (Австрия) представила инновационную систему для проведения внутрикостной анестезии под названием ANESTO. Она состоит из понижающего прямого наконечника с дозирующим рычагом и шкалой, твердой иглы для внутрикостной анестезии, которая перфорирует кортикальную пластинку кости и микромотора. Наконечник для проведения внутрикостной анестезии с дозирующим рычагом и шкалой дозировки имеет подключение к микромотору. Диапазон вращения 15.000-25.000 об./мин, а передаточное соотношение 1,4:1. Укомплектован набор 25 иглами (Рис. 201).

Преимущества системы:

– Быстрота применения;
– Анестетик вводится за одну манипуляцию;
– Эргономичный дизайн;

Рис. 201. Внутрикостный инъектор Anesto

– Контроль дозирования анестетика;
– Простота и безопасность применения;
– Гигиеническое исполнение;
– Отсутствие риска травматизма в случае заклинивания иглы;
– Высокая экономичность – 1 нажатие = 0,1 мл анестетика;
– Используется со стандартным микромотором;

Начиная работу системой Anesto необходимо помнить о следующих простых правилах эксплуатации:

1) перед каждым проведением внутрикостной анестезии необходимо провести рентгенологическое исследование обезболиваемого зуба для профилактики осложнений, связанных с неправильным расположением места инъекции;

2) перед каждый использованием необходимо проводить пробный, холостой запуск системы для исключения возможных поломок;

3) наконечники Anesto могут быть использованы только совместно с пневматическими и электрическими моторами, имеющими максимальное количество оборотов в минуту, равное 25000;

4) начинать работу рекомендуется с 15000 оборотов в минуту, доводя до максимума, разрешенного режимом эксплуатации;

5) не рекомендовано снижать дозировку вводимого местного анестетика во время вращения иглы (Рис. 202).

Устройство системы ANESTO:

- Передаточное соотношение: 1,4:1.
- Соединительный разъем мотора по стандарту: ISO 3964.

К СОДЕРЖАНИЮ

Рис. 202. Составные части внутрикостного инъектора Anesto: наконечник; устройство для зажима иглы; устройство для смены иглы; защитный чехол; игла для внутрикостной инъекции

- Частота вращения мотора: мин. 15.000 об./мин. – макс. 25.000 об./мин.
- Размер иглы: ширина 0,55 мм, длина 9 мм.
- Используемая игла для внутрикостной инъекции: только игла для внутрикостной инъекции, разрешенная фирмой W&H.
- Используемые картриджи для шприцов: 1,7 и 1,8 мл (ENISO 11499) или 2,2 мл.
- Дозировка: одним нажатием до упора дозирующим рычагом соответствует инъекции 0,1 мл.

Системы Stabident, X-tip и IntraFlow

Предтечей внутрикостных инъекторов стала система Stabident, включающая в себя сверло для перфорации компактной кости, имеющего в диаметре 0,43 мм и соразмерную короткую иглу для инъекции непосредственно в губчатую кость. По сути, внутрикостная (транскортикальная) анестезия направлена на введение раствора местного анестетика в губчатую кость альвеолярного отростка через кортикальную пластинку. При использовании системы Stabident фирма-производитель рекомендует придерживаться трех последовательных шагов, выполнение которых обеспечит надежную и прогнозируемую местную анестезию.

Первым действием врача-стоматолога должна стать инъекционная местная анестезия участка, где предполагается перфорация. Производится это с помощью обычного карпульного шприца с применением местноанестезирующего препарата на основе 4% артикаина или 3% мепивакаина в зависимости от того, какой анестетик будет использоваться при внутрикостном введении.

Вторым шагом является собственно перфорация кортикальной пластинки с помощью углового наконечника и сверла-перфоратора и третьим действием предписывается ввести инъекционную иглу в созданный тоннель и провести ввод препарата внутрикостно.

Недостатком этой системы является многоэтапная технология местного обезболивания, включающая в себя последовательную смену приспособлений. Системы, следующие за Stabident, состоят, как правило из моноблока с функциями как перфорации, так и инъецирования.

В профессиональных иностранных изданиях неоднократно поднималась тема об эффективности и безопасности системы Stabident. Преимущества данной системы заключаются в относительной других продуктов дешевизне и совместимости со стандартным оборудованием стоматологических кабинетов: для перфоратора необходимы угловой микромоторный наконечник и стандартная карпула с анестетиком. Выраженный недостаток заключается в том, что перфорация должна производиться в открытом для доступа, обозреваемом месте десны, дистально к зубу, подвергающемуся обезболиванию. Если после извлечения перфорационного сверла не проконтролировать и не отметить место прокола, то после смещения слизистой оболочки найти его будет довольно-таки сложно. При затрудненном поиске увеличивается время, затрачиваемое врачом на процедуру, а при неудаче в визуализации места прокола может потребоваться повторная перфорация кортикальной пластинки. Так, например, при

К СОДЕРЖАНИЮ

обезболивании моляров, лучше использовать изогнутую в средней части под углом 45° 9 мм иглу, которая лучше фокусирует внимание. При анализе рекомендаций по использование инъекторов внутрикостного типа введения, в системе Stabident уделяется внимание относительно эргономики наконечника – рекомендуется держать его как писчее перо (Рис. 203).

Однако, если имеется дефицит прикрепленной десны или атрофия кост-

Рис. 203. Сверло-перфоратор X-Tip в угловом наконечнике

ной ткани, система Stabident не пожет быть использована из-за конструктивных особенностей – здесь ей на смену приходят IntraflowHTP и X-tip.

Транскортикальный инъектор X-tip состоит из двух частей: бора из нержавеющей стали с заостренным концом и направляющего элемента – специальной полой иглы, которая остается в кости после перфорации для проведения инъекционной иглы. Для введения раствора местного анестетика применяется игла размера 27 диаметром 0,4 мм.

По сравнению с системой Stabident, у X-tip появляется существенное усовершенствование, позволяющее не терять место перфорации – направляющий элемент остается в кости и обозначает место перфорации для последующего введения иглы. При дефиците прикрепленной десны, хроническом пародонтите средней или тяжелой степени, а также при горизонтальной резорбции костной ткани при проведении анестезии перфорацию можно проводить более апикально, дистально к зубу или между двумя зубами (Рис. 204).

Как и система Stabident, X-tip не нуждается в дополнительном специальном оборудовании. Недостатки X-tip заключаются в том, что перфорирующий бор может застревать в направляющем элементе после перфорации, что влечет необходимость удалять его механически, например с помощью зажима. Более того, подчас более сложной задачей является перфорация толстой или плотной кости в дистальном отделе нижней челюсти при использовании X-tip в отличие от применения Stabident.

При применении X-tip у мужчин чаще возникали послеоперационные боли по прошествии 1–3 дней после процедуры, что может объясняться повышенным теплообразованием во время перфорации из-за большего диаметра бора и проводника X-tip. Для того чтобы снизить нагревание при перфорации, производители рекомендуют использовать не непрерывное надавливание, а вертикально-прерывистое (Рис. 205).

Система IntraflowHTP является усовершенствованием системы CyberjetSystem™ (CyberdentInc., Novato, CA), которая больше не производится.

Система IntraflowHTP состоит из четырех компонентов:

Рис. 204. Направляющий элемент X-tip перед проведением внутрикостной анестезии

К СОДЕРЖАНИЮ

Рис. 205. Введение раствора анестетика через направляющий элемент X-tip

1) рукоятки и быстроразъемного соединения;

2) наконечника;

3) перфоратора;

4) трансфузера.

Для правильной работы устройства необходимо его собрать в 5 шагов, описанных в инструкции по применению. Использование системы обезболивания IntraFlowHT.

Использование системы требует:

1) выбрать место воздействия;

2) подготовить место воздействия (провести аппликационную анестезию);

3) произвести перфорацию и инъекцию анестетика (Рис. 207).

Залогом успешного проведения анестезии при использовании любой техники внутрикостного обезболивания является введение анестетика в костно-мозговую полость при отсутствии его обратного тока. Обычно рекомендуется производить инфузию дистальнее обезболиваемого зуба при отсутствии анатомических препятствий (проксимальное расположение корня зуба, толщина кости и т.д.).

Рис. 206. Рукоятная и быстроразъемное соединение IntraFlow

Рис. 207. Наконечник с перфоратором IntraFlow

Выбор подходящего участка является важным первым шагом. Для определения подходящей зоны внутрикостной инъекции используется предоперационное рентгенологическое исследование (рис. 206). Рекомендуется производить инфузию дистальнее обезболиваемого зуба. Следует изучить рентгенограмму на предмет проксимального расположения корня или его искривления.

Желательной для проникновения зоной является губчатое вещество кости, расположенное апикально по отношению к альвеолярному гребню в области проекции средней трети корня. Данную зону можно также определить по линии, разделяющей пополам межзубный сосочек, проведенной от коронки до переходной складки десны.

В зонах с проксимально расположенным корнем предпочтительно выбрать другое место перфорации. Участки адентии подходят для проведения анестезии, так же как и область ретромолярного треугольника. На участках с толстой костью, например щечный выступ около нижних моляров, возможно использование язычного доступа (Рис. 208).

Процесс подготовки, перфорации и инъекции подробно описан в инструк-

Рис. 208. Система IntraFlow готова к работе

К СОДЕРЖАНИЮ

ции по применению системы (System Instruction Guide). Автор использует перед проведением перфорации стандартную проводниковую и инфильтрационную анестезию всей области подготовки. После внутрикостной анестезии пациент должен почувствовать онемение очень быстро (приблизительно через 40 с). При любой технике внутрикостного обезболивания пациент должен быть предупрежден о возможном учащении пульса или сильном сердцебиении – симптомах, возникающих у многих пациентов при использовании анестетика с вазоконстрикторным эффектом.

Главное преимущество системы обезболивания Intraflow заключается в том, что она позволяет вход в зону пенетрации, инъекцию и изъятие проводить в одно действие, без необходимости менять место проникновения. Это может быть полезным в случае расположения зоны пенетрации в труднодоступной, в том числе для обзора, области, как, например область второго и иногда первого моляра, а также в месте разрежения костной ткани или узкой зоны десны (Рис. 209).

Недостаток системы обезболивания Intraflow заключается в затратности

Рис. 209. Перфоратор системы IntraFlow

ввода в эксплуатацию и обслуживания, а также данное устройство время от времени может давать утечку анестетика, особенно когда прибор собран неправильно. Эффективность этого устройства пока полностью не подтверждена исследованиями: они все еще продолжаются.

Особые моменты при работе с внутрикостной анестезией

Приблизительно у 5–10% пациентов с хроническим пульпитом на молярах нижней челюсти внутрикостная анестезия не обеспечит глубокого обезболивания пульпы даже при повторных инъекциях. Предполагается, что обратный ток анестетика, являющийся потенциальной проблемой всех трех обсуждаемых систем внутрикостного обезболивания, связан с анатомическими особенностями у некоторых пациентов, такими как маленький объем костно-мозгового пространства или толстая кортикальная пластинка в областях, доступных для перфорации.

Неэффективность стандартной проводниковой анестезии и методов внутрикостного обезболивания является показанием к внутрипульпарной анестезии. Так как эта инъекция больше зависит от давления внутри пульпы зуба, чем от действия анестетика, она не может быть эффективной без вскрытия полости зуба. Отсюда хорошее практическое правило – производить внутрипульпарную инъекцию «на всякий случай», когда пульпа травмирована еще до вскрытия полости. Это позволит избежать чувствительности пульпы, когда файлы вводятся в корневой канал. Внутрипульпарная анестезия может быть болезненной процедурой, поэтому ее не следует использовать вместо стандартной проводниковой анестезии и внутрикостных методов. Внутрикостная анестезия в области моляров нижней является непродолжительной по сравнению со стандартной и не может быть продлена с помощью пролонгированных анестетиков, таких как бупивакаин. Длительность анестезии может быть повышена от 15 мин., за счет применения 3% Мепивакаина с добавлением вазоконстриктора приблизительно до 1 ч. У пациента в этом случае (использование анестетика с вазоконстриктором) возможно учащение пульса приблизительно в течение 4–5 мин. Внутрикостную анестезию не рекомендуется проводить детям в

К СОДЕРЖАНИЮ

период прорезывания зубов, так как методика может осложняться повреждением развивающегося зачатка постоянного зуба.

QuickSleeper

Начиная с 1997 года, французская компания Dental Hi Tec производит электронные аппараты для анестезии QuickSleeper, также известные как компьютерно-контролируемые системы местной подачи анестетика (ККС МПА), а с 2006 года начала выпуск игл с асимметричной заточкой, предназначенных как для проводниковых и инфильтрационных способов обезболивания, так и для внутрикостных способов. Благодаря появлению компьютерного шприца QuickSleeper техника внутрикостной анестезии в стоматологии значительно упростилась. Эффективность данного вида обезболивания бесспорна, а количество вводимого анестетика для достижения адекватного обезболивания делает внутрикостную анестезию безопасной на сегодняшний день.

Компьютерный инъектор QuickSleeper состоит из базового блока, инъектора в виде ручки с контейнером для стандартной карпулы анестетика, ножной педали для подачи анестетика и аспирационной пробы. Контейнер имеет встроенную защиту губы от вращающейся иглы (Рис. 210).

Несмотря на кажущуюся сложность аппарата, подготовка Quick Sleeper к работе проста и занимает не больше времени, чем подготовка карпульного шприца. Компания Dental Hi Tec разработала специальные иглы, имеющие смещенный центр и режущую боковую поверхность, что позволяет легко проникать в мягкие ткани и при необходимости, посредством вращения, перфорировать кортикальную пластинку.

QuickSleeper предлагает четыре запрограммированные скорости введения анестетика: прогрессивная скорость введения препарата от 0 до 0,030 мл/с, постоянная – 0,030 мл/с, медленный режим, позволяющий снизить скорость инъекции на 30 %. Это гарантирует, что в каждом конкретном случае можно выбрать подходящую скорость. Для особо чувствительных случаев, например для обезболивания уздечки языка и для анестезии у детей, имеется режим Low («низкий»). Контролируемые инъекции выполняются легко, безболезненно, не травмируя пациента (Рис. 211).

Информация о количестве введенного анестетика и сопротивлении отображается на корпусе наконечника. Производители предусмотрели систему постоянного анализа сопротивления PAR (Permanent Analysis of Resistance), которая обеспечивает равномерное введение анестетика, независимо от плотности тканей, и устраняет риск поломки карпулы. При

Рис. 210. Комплектация системы QuickSleeper

Рис. 211. Собственно наконечник-шприц QuickSleeper

К СОДЕРЖАНИЮ

TS Dental Group

СКАЖИТЕ ДА!
КОМФОРТНОЙ АНЕСТЕЗИИ

SleeperOne®

без боли, высокая точность, комфорт, электронный контроль скорости и давления при введени

После начала использования SleeperOne, пациенты перестали бояться анестезии и стали рассказывать о "чудо-аппарате" и о врачах всем своим знакомым, что, в свою очередь,положительно сказывается на имидже лечебного учреждения. Аппарат легко осваивается врачами и ассистентами. Опыт применения электронного аппарата SleeperOne показал, что при лечении пульпитов, периодонтитов, удалении зубов, при операции резекции верхушки корня зуба и при проведении зубной имплантации наступает быстрая и эффективная анестезия при значительно меньшем количестве использованного анестетика.

А.А. Кураскуа
стоматолог-хирург, к.м.н., г. Санкт-Петербург

QuickSleeper5

без боли, без онемения эффективность точность

Клинические наблюдения показывают высокую эффективность внутрикостных способов обезболивания при использовании меньшего количества анестезирующего вещества, что позволяет рекомендовать внутрикостную анестезию для применения у пациентов группы анестезиологического риска. Внутрикостная анестезия отличается более быстрой скоростью наступления обезболивания (30-60 с), по сравнению с проводниковой анестезией (2-5мин), что дает возможность приступить к лечению сразу после инъекции. Пациенты отмечали более комфортные, «естественные» ощущения по сравнению с проводниковыми и инфильтрационными способами обезболивания, меньший страх перед анестезией.

С.Т. Сохов
Д.м.н., профессор, заслуженный врач РФ, г. Москва

Группа компаний “ТС Дентал” I +7 (495) 921-35-06, 661-15-13 I www.tsdental.ru

необходимости система PAR позволяет дренировать иглу и продолжить процедуру обезболивания. Особенность QuickSleeper – вращение иглы. На сегодняшний день QuickSleeper - единственная в мире электронная система, позволяющая выполнять внутрикостные виды обезболивания в стоматологии. Электронный контроль скорости обеспечивает плавное продвижение иглы, безболезненное и без повышения температуры тканей.

При использовании данной системы следует соблюдать определенную этапность, как и при использовании системы Stabident.

Первый этап: анестезия слизистой оболочки

Инфильтрационная анестезия слизистой оболочки может быть абсолютно безболезненной (даже без применения аппликационных анестетиков), если врач в совершенстве контролирует момент проникновения иглы через слизистую (имеется точка опоры) и если инъекция выполняется постепенно (электронный контроль инъекции с ножным педальным управлением). Среднее время наступления анестезии слизистой оболочки составило 32 с (Рис. 212).

Второй этап: перфорация кортикальной пластинки

Этот этап является совершенно безболезненным, поскольку кортикальная пластинка не имеет чувствительной иннервации. При проведении анестезии на нижней челюсти число циклов вращения иглы было больше, чем при анестезии на верхней челюсти (3,26 и 2,11, соответственно), что вполне закономерно, так как кортикальная пластинка нижней челюсти плотнее, чем верхней. Принимая во внимание тот факт, что за каждым циклом вращения иглы длительностью в 1 с следует период покоя, также длительностью 1 с, в среднем перфорация кортикальной пластинки продолжалась 2 мин 69 с Ч 2, т.е. всего 5 мин 38 с. В случае, если кортикальная пластинка плотная, иглу следует прочищать, чтобы избежать боли при инъекции (Рис. 213).

Рис. 212. Инфильтрационная анестезия слизистой оболочки десневого края (фото Paul AZOULAY, dentoscope)

Третий этап: инъекция в губчатое вещество

Рис. 213. Перфорация кортикальной пластинки (фото Paul AZOULAY, dentoscope)

Выполняется медленно и постепенно таким образом, чтобы ни в коем случае не превысить порога болевой чувствительности. Порог болевой чувствительности пациентов различен и зависит от плотности кости. Губчатая кость чувствительна к повышенному давлению анестетика, поэтому инъекция в плотную кость производится медленнее, чем в кость с широкими костномозговыми пространствами. Повышенное давление, возникающее в начале внутрикостной инъекции, заставляет пациента вздрагивать (в большинстве случаев это вздрагивание скорее рефлекторное, нежели вызванное болью).

Среднее время наступления анестезии зависит от введенного объе-

К СОДЕРЖАНИЮ

ма анестетика и скорости инъекции. В большинстве случаев вводилась 1/2 карпулы (средний объем вводимого анестетика составил около 1 мл). Общее время наступления анестезии (анестезии слизистой оболочки и внутрикостной анестезии) в среднем составляет менее 3 мин (2 мин 37 с). В большинстве случаев в качестве анестетика использовался раствор артикаина с адреналином в разведении 1:200000 (80,91%). Однако концентрация вазоконстриктора 1:100000 может применяться при симптоматическом течении пульпита и периодонтита (наличие гиперемии и ацидоза в очаге острого воспаления) (Рис. 214).

Рис. 214. Инъекция в губчатое вещество (фото Paul AZOULAY, dentoscope)

К СОДЕРЖАНИЮ

ЗАКЛЮЧЕНИЕ

Прошло 15 лет со дня выхода монографии Рабиновича С.А. «Современные технологии местного обезболивания». В работе были рассмотрены механизмы действия местных анестетиков, проанализированы особенности применения артикаин- и мепивакаин содержащих местноанестезирующих препаратов в конкретных клинических ситуациях, в том числе у пациентов с сопутствующей патологией. Была подробно описана карпульная технология, альтернативу которой трудно найти в современной практике.

Прошло 5 лет с момента выхода монографии С.А. Рабиновича и Ю.Л. Васильева «Анатомо-топографические и инструментальные аспекты местного обезболивания в стоматологии». За это время мы накопили достаточно данных для обобщения результатов просветительской деятельности врачей-стоматологов преподавателей дисциплины «Обезболивание в стоматологии».

В комплексной подготовке врачей-стоматологов вопросы обезболивания и оказания неотложной помощи занимают особое место. Необходимость в решении данных вопросов возникает при любом виде стоматологического лечения. Каждому врачу, независимо от его специализации, требуется овладение знаниями и практическими навыками при проведении обезболивания, профилактике неотложных состояний. В круг проблем, с которыми приходится сталкиваться при амбулаторном лечении стоматологических заболеваний, входят анестезиологические, фармакологические, психологические, патофизиологические, геронтологические и другие. Овладеть знаниями по всем этим проблемам в полном объеме одномоментно врачу сложно, поэтому представляется, что подготовка по вопросам обезболивания и оказания неотложной помощи должна иметь определенную этапность развития.

За прошедшие 15 лет стараниями сотрудников кафедры обезболивания в стоматологии МГМСУ им. А.И. Евдокимова в 2001 году Россию приняли в Европейскую федерацию по развитию анестезиологии в стоматологии (EFAAD), а в 2003 году на всемирном конгрессе в Эдинбурге – во Всемирную ассоциацию стоматологических анестезиологических обществ (IFDAS).

В 2005 году был проведен конгресс, посвященный 100-летию со дня изобретения прокаина (новокаина). Отдавая должное этому анестетику, необходимо отметить, что ни в одной стране мира на сегодняшний день он не используется в качестве местного анестетика (Рис. 215).

Рис. 215. Награждение проф. С.А. Рабиновича медалью Горация Уэллса на съезде IFDAS 2012

По истечении 10 лет появились новые технологии обезболивания, были разработаны и синтезированы новые препараты для проведения седации, усовершенствованы инструменты и способы. Но местное обезболивание было есть и будет ведущим в нашей специальности. А такие методы, как проводниковая анестезия, в большей степени всегда основывались на хорошем знании анатомии челюстно-лицевой области.

История и современность постоянно перекликаются друг с другом и, если врач обречен учится до конца своей профессиональной карьеры, то есть всю жизнь, то должны развиваться и мы, преподаватели. Результаты этого развития реализованы в диссертациях, научных статьях и книгах, одну из которых Вы держите сейчас в руках.

К СОДЕРЖАНИЮ

СПИСОК ЛИТЕРАТУРЫ

1. Азрельян Б.А. Безыгольный струйный способ местной анестезии в стоматологии: Дис. д-ра мед. наук. – М., 1980.
2. Анисимова Е.Н., Зорян Е.В., Шугайлов И.А. Действие карпулированых местных анестетиков и их сочетаний с вазоконстрикторами // Стоматология. 1998.Т. 77. №2.
3. Анисимова Е.Н., Зорян Е.В., Шугайлов И.А. Действие карпулированых местных анестетиков и их сочетаний с вазоконстрикторами// Стоматология. 1998.Т.77. №2.
4. Арнольд из Вилланови. Салернский кодекс здоровья. – М.: Медицина, 1970.
5. Бабиков А. С., Рабинович С. А., Федорин А. В. Применение автоматизированного инъектора «Анаджект» в амбулаторной стоматологической практике // Клиническая стоматология. 2009. №1. С. 22-24.
6. Богоявленский Н. А. Древнерусское врачевание в XI-XVII веках. – М.: Медгиз, 1960.
7. Бизяев А.Ф. Местная анестезия. В кн.: Справочник по стоматологии/ Под ред. В.М. Безрукова. –М.: Медицина, 1998. –С. 81.
8. Бизяев А.Ф., Лепилин А.В., Иванов С.Ю. Премедикация в условиях стоматологической поликлиники. – Саратов: Изд-во Сарат. ун-та, 1992.
9. Брускин Я.М. Клиническая и топографическая анатомия. – М.: Медгиз, 1933 – 52 с.
10. Вайсблат С.Н. Проводниковая анэстезия в хирургии зубов и полости рта. 2-е изд. – Харьков: Изд. «Научная мысль» учр. НКЗДРАВОМ УССР,1927.
11. Вайсблат С.Н. Проводниковая анестезия в хирургии зубов и полости рта. – Киев: Госмедиздат УССР, 1925. – 96 с.
12. Вайсблат С.Н.К вопросу об экстраоральных проводниковых уколах // Тр. III Всесоюзн. одонтологич. съезда. – Л., 1929. – С. 410-416.
13. Вайсблат С.Н. Проводниковое обескровливание как важное достоинство проводниковой анестезии зубоврачебной хирургии // Стоматология. 1937. №5. С. 92-94.
14. Вайсблат С.Н. Орбитальный путь крылонебной анестезии // Стоматология. 1944. №3. С. 47-50.
15. Вайсблат С.Н. Анестезия верхнечелюстного нерва и ее значение в хирургической стоматологии // Стоматология. 1948. №3. С. 3-10.
16. Вайсблат С.Н.Проводниковое обезболивание в хирургии зубов и челюстей. 6-е перераб. и доп. изд. – Киев: Госмедиздат УССР, 1954. – 290 с.
17. Вайсблат С.Н.О надскуловых, так называемых височных, путях проводникового обезболивания верхне- и нижнечелюстного нервов // Стоматология. 1955. №5. С. 28-31.
18. Вайсблат С.Н.Глазничный путь нижнеглазничной анестезии // Стоматология. 1956. №3. С. 17-18.
19. Вайсблат С.Н.Местное обезболивание при операциях на лице, челюстях и зубах. 7-е изд. – Киев: Госмедиздат УССР, 1962. – 470 с.
20. Васманова Е.В., Азрельян Б.А. Применение отечественного безыгольного инъектора БИ-8 для местной анестезии в детской стоматологии // Стоматология. 1979. №6. С. 29-33.
21. Вейсбрем М.М.Новая модификация аподактильного метода анестезии у мандибулярного отверстия // Стоматология. 1941. №2. С. 80-82.
22. Верлоцкий А.Е.Аподактильный внутриротовой способ мандибулярной анестезии // Стоматология. 1938. №6. С. 77-80.
23. Верлоцкий А.Е. Обезболивание на челюстях, в полости рта и околоротовой области // Хирургическая стоматология: Учебник. - М.: Медгиз, 1960. - С. 27.
24. Вальдман А.В., Игнатов Ю.Д. Центральные механизмы боли: Наука. – Л., 1976.– 191 с.

К СОДЕРЖАНИЮ

25. Васманова Е.В., Анисимова Е.Н., Зорян Е.В., Морозова Н.В., Лукьянов М.В. Особенности местного обезболивания у детей // Вестникстоматологии. 1996. №11-12.

26. Вашкевич В.П., Калиновская Л.М., Абрамов В.А. Осложнение местной анестезии при удалении зубов у детей // Стоматология. 1991. №6. С. 55-56.

27. Введенский Н.Е. Возбуждение, торможение и наркоз. – СПб.: Тип. Стасюневича, 1901.

28. Вишневский А.В. Местная анестезия как метод изучения и терапии воспалительных процессов // Архив биологических наук. 1933. №34. С. 385-397.

29. Вишневский А.В. Новокаиновый блок нервной системы как метод воздействия на трофические расстройства / Нервная трофика в теории и практике медицине. – М., 1936. – С. 5-21.

30. Вовк Ю.В. Выбор метода анестезии при санации полости рта у пациентов с различным психоневротическим статусом в условиях поликлиники: Автореф. дис. ... д-ра мед. наук. – М., 1992. – 57 с.

31. Васильев Г.А. Хирургия зубов с курсом челюстно-лицевой травматологии // Медицина. 1973.№67.

32. Васильев Ю.Л Особенности иннервации подбородочной области нижней челюсти // Международный журнал прикладных и фундаментальных исследований. 2010.№9.

33. Васильев Ю.Л. Рентгенологические особенности канала конечного отрезка нижнего альвеолярного нерва в области подбородка // Сибирский медицинский журнал. 2010. №3.Вып.2. С. 76-77.

34. Воробьев В.П. Анатомия человека. Т.1. – М.: Медгиз, 1932. – 271 с.

35. Виллет А. Отчет о 500 случаях применения внутрикостной анестезии в качестве метода первого выбора. Клиническая эндодонтия. 2008. Т. 2, № 1-2. С. 74-78.

36. Воронов Ф. Д. Поэма «О свойствах трав» как источник по истории медицины [Текст] / Ф. Д. Воронов // Новые задачи современной медицины: материалы II междунар. науч. конф. (г. Санкт-Петербург, май 2013 г.). — СПб.: Реноме, 2013. — С. 3-5.

37. ГригорьянцЛ.А., Шафранский А.П. Применение местных анестетиков фирмы Septodont в амбулаторной стоматологической хирургической практике // Клиническая стоматология. 1999. №2.

38. Григорьянц Л.А., Бадалян В.А., Томазов М.В. и др. Врачебная тактика при болевом синдроме, связанном с выведением пломбировочного материала в нижнечелюстной канал. Квинтэссенция 2002; 2: 1: 2

39. Дамир Е.А. Анестезия в хирургии головы и шеи. Рук-во по анестезии. – М.: Медицина,1994.

40. Дегтярев В.П., Дунина-Барковская Е.В., Шишелова А.Ю. Роль типологических особенностейчеловека в динамике болевой чувствительности и ситуативной тревожности/ Патофизиология органов и систем. Типовые патологические процессы: Тез. докл. 1-го Российск. конгрессапо патофизиологии. – М.,1996. –С. 45.

41. Дмитриева В.С., Конобевцев О.Ф. Обезболивание при воспалительных процессах в челюстно-лицевой области (лекция 10)/ Острые одонтогенные воспалительные процессы и их осложнения. – М., 1969. –С. 205-216.

42. Дубов М.Д. Существуют ли противопоказания к применению адреналина при обезболивании в стоматологической практике// Стоматология. 1963. №4. С. 78-81.

43. Дубов М.Д. Местное обезболивание в стоматологической практике. – Л.: Медицина, 1969. – 135 с.

44. Дубовая Л.И. Изучение тревожности в ситуации стоматологического лечения/ Морфофункциональные и клинические аспекты проблем стоматологии: Матер. научн.-практ. конф. Ч. 2. – Донецк, 1993. –С. 19.

К СОДЕРЖАНИЮ

45. Дробышев А.Ю, Тарасенко С.В., Шипкова Т.В. Увлекательная профессия. К 90-летию со дня рождения Владимира Федоровича Рудько // Cathedra : Стоматологическое образование в России. - 2009. - т. 8, № 1. - С. 4-7

46. Егоров П.М. Местное обезболивание в стоматологии. – М., 1985.

47. Егоров П.М. Анатомо-топографическое обоснование блокады нижнего луночкового и язычного нервов // Стоматология. 1981. С. 34-37.

48. Егоров П.М., Егорова И.Н. Устройство для обезболивания нижней челюсти. а.с. № 984480. – 1982.

49. Егоров П.М., Рабинович С. А. Оптимизация выбора метода обезболивания нижнечелюстного нерва. Метод. рекоменд. – М., 1990. – 8 с.

50. Ермилова К. В., Петрикас А. Ж., Дубова М. А. Осложнения при использовании анестетиков в практике терапевтической стоматологии // Эндодонтия today. 2008. №1. С. 41-42.

51. Ефремовский И. Об употреблении распыленного серного эфира и охлаждающих смесей как местно-анестезирующих средств при некоторых кровавых операциях: Дисс.. - СПб., 1896.

52. Зорян Е.В., Рабинович С.А. Обезболивание в стоматологии. Обозрение // Стоматология. 2007. №4. С.16-19.

53. Зорян Е.В., Рабинович С.А., Матвеева Е.Г. Алгоритм выбора местноанестезирующих препаратов, проблемы и решения //Клиническая стоматология. 2008. №1. С.18-22.

54. ЗорянЕ.В., Анисимова Е.Н.Местные анестетики в практике стоматолога // Медико-фармацевтичесий вестник. 1996.№11-12. С. 7-8.

55. Зорян Е.В., РабиновичС.А., Анисимова Е.Н., Лукьянов М.В. Особенности оказания стоматологическойпомощиМетод. рекоменд. – М.: ВУМНЦ,1998.

56. Иванов В.А., Петрикас А.Ж., Михайлова Р.П. Внутриствольное пучковое строение внеканальной части нижнего луночкового нерва. //Современные методы диагностики и лечения стоматологических заболеваний. МI, 1985.-С. 104-107.

57. Квинк Серен Самоник. Медицинская книга. – М.: Медгиз,1961

58. Козлов В.А. Хирургическая стоматологическая помощь в поликлинике. – М.: Медицина, 1985. – 272 с.

59. Кузин М.И., Харнас С.Ш. Местное обезболивание. – М., 1993. – 216 с.

60. Колесников Л. Л., Михайлов С. С. (ред.) Анатомия человека. – М.:ИД «Гэотар-Мед», 2006. – 815 с.

61. Левен И.И. Повышение эффективности проводникового обезболивания нижней челюсти: Автореф. дис. … канд. мед. наук. – М., 1987. – 20 с.

62. Леонтьев В.К. Структурная неоднородность эмали и ее роль в патогенезе кариеса зубов // Стоматология. 1977. №4.С. 9-11.

63. Лещенко И.Г., Мартинкус А.В. Военно-полевая анестезиология и реаниматология/ Учебное пособие для слушателей военно-медицинских факультетов. – Самара, 1991. – 111с.

64. Лихванцев В.В., Виноградов В.Л., Петров О.В., Субботин В.В., Ситников А.В. Новый интраоперационый метод оценки ноцицептивной защиты ЦНС/ Патофизиология органов и систем. Типовые патологические процессы: Тез. докл. 1-го Российск. конгр. по патофизиологии. – М., 1996. –С. 49.

65. Лукиных Л.М. Состояние твердых тканей депульпированных зубов: Автореф. дис. … канд. мед. наук. – М., 1990. – 17с.

66. Лурье Т.М. Руководство по хирургической стоматологии. – М.: Медицина, 1972. – 584с.

67. Луцкая И.К. Физиологическая роль зубного ликвора// Стоматология. 1987. Т. 66. №6.С. 91-93.

68. Любимова В.В., Субракова С.А., Никитина А.А., Зеленкова О.П. Болевая чувствительность тактильных образований языка/ Патофизиология органов и систем. Типовые патологические про-

К СОДЕРЖАНИЮ

цессы: Тез. докл. 1-го Российск. конгр. по патофизиологии. – М., 1996. –С. 50.

69. Марьина Г.В., Матвеев А.В., Бурцева Н.Ф. Экстракция зубов – осложнение анестезии/ Региональная науч.-практ. конф. стоматологов, посвящ. 10-летию отделения клиники хирургич. стоматологии «Профилактика и лечение основных стоматологических заболеваний»: Тез. докл. Ч. 1. – Ижевск.– С. 93.

70. Мейер Штейнег Т., Зудкоф К. История медицины / под ред. В. Любарского и Б. Гершуни / пер.с нем. – М., 1925.

71. Матвеев В.Ф., Каимов Б.А., Марков Б.П. Некоторые вопросы динамики патологическогоразвития личности у стоматологических больных/ Аномалии и деформации зубочелюстной системы. – М.: ММСИ, 1992. –С. 37-39.

72. Мейзеров Е.Е., Королева М.В., Яковлев Ю.Б. Изучение патологических форм ЭЭГ и локализация их источников при невралгии тройничного нерва/ Патофизиология органов и систем. Типовые патологические процессы: Тез. докл. 1-го Россиск. конгр. по патофизиологии. – М., 1996. –С. 50.

73. Мельникова Т.С. Взаимосвязь между изменением порогов болевой чувствительности и параметрами ЭЭГ/ Патофизиология органов и систем. Типовые патологические процессы: Тез. докл. 1-го Российск. конгр. по патофизиологии. – М., 1996. –С. 50-51.

74. Мороз Б.Т., Калинин В.И., Макаров Ф.Н., Рыбаков В.Л. Нейрофизиологические механизмы зубной боли/ Актуальные проблемы лекарственного обезболивания. – Л., 1989. – С. 148-155.

75. Мороз Б.Т. Клинико-экспериментальное обоснование применения фармакологических препаратов и электропунктурного воздействия для коррекции болевого синдрома у пациентов с осложненными формами кариеса в условиях амбулаторного приема: Автореф. дис. … д-ра мед. наук. – СПб., 1991. – 42 с.

76. Московец О.Н., Леонова Я.И., Рабинович С.А., Зорян Е.В. Обоснование применения мепивакаина у пациентов с факторами риска //Клиническая стоматология. 2001. №1. С.22-25.

77. Московец О.Н., Рабинович С.А., Зорян Е.В., Лукьянов М.В., Леонова Я.И. Сравнительная оценка эффективности местноанестезирующих средств на основе мепивакаина // Клиническая стоматология. 2002. №1. С.58-62.

78. Новикова С.Г., Лобанова Е.Г., Новиков Д.В., Рабинович С.А. Премедикация в практике врача-стоматолога // Системный анализ и управление в биомедицинских системах. Журнал практической и теоретической биологии и медицины. 2006. Т.5. №1. С.165-167.

79. Новосельская В.Н., Рабинович С.А. Сравнительная оценка анальгетического действия бензофурокаина, тримекаина и новокаина для купирования боли после стоматологических операций/ Наследие А.И. Евдокимова: Материалы конф. – М., 1993. –С. 143-144.

80. Новосельская В.Н., Рабинович С.А. Сравнительная оценка анальгетического действия бензофурокаина, тримекаина и новокаина, применяемых для купирования боли после стоматологических операций/ Новые лекарственные препараты. – М., 1990. – С. 9-11.

81. Овечкин А.М., Кукушкин М.Л., Гнездилов А.В., Решетняк В.К. Патологические принципы профилактики послеоперационного болевого синдрома/ Патофизиология органов и систем. Типовые патологические процессы: Тез. докл. 1-ого Российск. конгр. по патофизиологии. – М., 1996. –С. 52.

82. Овруцкий Г.Д., Леонтьев В.К. Кариес зубов. – М., 1986. – 141 с.

83. Овсянников В.Г., Зайнаб А., Кондрух Т.В., Байченко А.Е., Простов И.К., Азнаурян П.А. Возрастные особенности формирования адренергической реакции в ЦНС при острой боли/ Патофизиология органов и систем. Ти-

К СОДЕРЖАНИЮ

повые патологические процессы: Тез. докл. 1-го Российск. конгр. по патофизиологии. – М., 1996. –С. 52-53.

84. Окушко В.Р. Клиническая физиология эмали зуба. – Киев, 1984. – 64 с.

85. Окушко В.Р. Физиология эмали и проблема кариеса зубов. – Кишинев, 1989. – 79 с.

86. Паникаровский В.В., Григорян А.С., Полевая Н.П. Морфологическая оценка состояния тканей слизистой оболочки полости рта после аппликационной анестезии растворами дикаина и пиромекаина // Стоматология. 1990.Т. 69. №6. С. 4-6.

87. Пашков К.А., Белолапоткова А.В., К.А. Борисенко. Биографии и научные направления исследований отечественных ученых в зубоврачевании и стоматологии. – М. 2014. С.108-200

88. Петрикас А.Ж.Местная анестезия пульпы и твердых тканей зубов: Дис. ... д-ра мед. наук. – Калинин, 1987. – 413 с.

89. Петрикас А.Ж.Обезболивание зубов. – Тверь, 1997. – 112 с.

90. Петрикас А.Ж., Липунова М.В., Мишина Н.Н.Картриджный шприц – опыт применения // Новое в стоматологии. 1999. №6. С. 10-14.

91. Петрикас А.Ж.Пульпэктомия. – Тверь, 2000. – 268 с.

92. Петрикас А. Ж. Механизм спонгиозной анестезии зубов // Стоматология. 1982. №3. С. 27-30.

93. Панин М.Г. Клинико-экспериментальная оценка местного и резорбтивного действия тримекаина и новокаина, а также их комбинаций с андаксином при амбулаторных стоматологических операциях: Дис. ... канд. мед. наук. – М., 1967. – 240 с.

94. Панин М.Г., Митрофанов Г.Г., Шугайлов И.А. Опыт применения растворов тримекаина при стоматологических операциях // Стоматология. 1976. №1. С. 34-37.

95. Панин М.Г., Агапов В.С. Личностные особенности больных при некоторых заболеваниях челюстно-лицевой области // Стоматология. 1989.Т. 68. №2. С. 78-80.

96. Петров О.В., Смирнова В.И., Субботин В.В., Лихванцев В.В., Виноградов В.Л., Ситников А.В. Информационная компонента боли / Патофизиология органов и систем. Типовые патологические процессы: Тез. докл. 1-го Российск. конгр. по патофизиологии. – М., 1996. –С. 53.

97. Полевая Н.П. Сравнительная оценка действия местных анестетиков при поверхностной анестезии в стоматологии: Автореф. дис. ... канд. мед. наук. – М., 1988. – 18 с.

98. Прокофьев В.Е. Височный способ обезболивания второй и третьей ветвей тройничного нерва // Стоматология. 1993.Т. 72. №2. С. 73.

99. Рабинович С.А., Васильев Ю. Л. Особенности обезболивания премоляров и клыков на нижней челюсти при лечении осложненных форм кариеса / Материалы XIV Международной конференция челюстно-лицевых хирургов и стоматологов. –СПб., 2009. –С. 167.

100. Рабинович С.А., Васильев Ю.Л.Опыт применения метода подбородочной анестезии по С.Маламеду / Сб. трудов VI всероссийской научно-практической конференции «Образование, наука и практика в стоматологии» по объединенной тематике «Обезболивание в стоматологии». – М., 2009. –С.70.

101. Рабинович С.А., Васильев Ю.Л., Цыбулькин А.Г., Кузин А.Н.Клинико-анатомическое обоснование применения способа подбородочной анестезии // Российская стоматология.2010. №1.Т.3. С.31-35.

102. Рабинович С.А., Анисимова Е.Н., Васильев Ю.Л. Клинический опыт применения автоматизированного инъектора последнего поколения в амбулаторной стоматологической практике // Эндодонтия today.2010. №3. С. 38-42.

103. Рабинович С.А., Васильев Ю.Л. Современные способы и инструменты местного обезболивания в амбулаторной стоматологии // Стоматология для всех. 2010. №2. С. 34-35.

К СОДЕРЖАНИЮ

104. Рабинович С.А., Васильев Ю.Л., Кладничкин И.Д. Изучение изменений формы карпульных игл после инъекций / Материалы Всеросскийской научной практической конференции «Обезболивание и оказание неотложной помощи в стоматологии». – Сургут 2009. – С. 58-61.

105. Рабинович С.А., Московец О.Н. Загадка эффективности местной анестезии нижнечелюстного нерва по Гоу-Гейтсу // Клиническая стоматология. 1999. №3.

106. Рабинович С.А., Московец О.Н. Блокада нижнего луночкового нерва по П.М.Егорову // Клиническая стоматология.2000. №1.С.27-29.

107. Рабинович С.А., Сохов С.Т., Анисимова Е.Н., Логинов Д.В. Клиническая оценка эффективности обезболивания в стоматологии. Новые технологии в стоматологии / Сб. нацучных статей Республиканской научно-практической конференции. – Чебоксары, 2005. – С.56-57.

108. Рабинович С.А., Сохов С.Т., Кнут К.В. Оценка эффективности проводниковых способовместного обезболивания на нижней челюсти / Сб.научн. трудов «Актуальные вопросы стоматологии». – Ставрополь, 2004.

109. Рабинович С.А., Зорян Е.В., Сохов С.Т., Анисимова Е.Н.,Московец О.Н., Стош В.И. От новокаина к артикаину (к 100-летию синтеза новокаина) Монография. – М.:ООО «Мед.информ агентство», 2005. – 248с.

110. Рабинович С.А. Специфика амбулаторного стоматологического приема / Сб. докладов симпозиума с международ. участием «Стоматология для нас», Баня Лука, Сербска республика, Босния-Герцеговина. 05.03.06. – С.20-26.

111. Рабинович С.А., Сидельников К.В., Новикова С.Г., Таптунова Г.Г., Сухова Т.В., Зиновьев И.А., Шульгин Е.Г., Новиков Д. В. Особенности обезболивания и лечения стоматологических заболеваний у пациентов с травматической энцефалопатией. Учебное пособие для врачей МЗ РФ и СР. – М., 2006. – 53с.

112. Рабинович С.А.,Зорян Е.В.,-Сохов С.Т.,Стош В.И. Клинико-фармакологическое обоснование выбора местноанестезирующих препаратов пациентам группы риска // Системный анализ и управление в биомедицинских системах. Ж. практической и теоретической биологии и медицины. 2006. Т.5. №1. С.159-162.

113. Рабинович С.А.,Зорян Е.В., Матвеева Е. Г.Применение современной технологии местного обезболивания – залог качественнойпрактики стоматолога // Институт стоматологии. 2006. №1. С.1-3.

114. Рабинович С.А., Зорян Е. В. Международный конгресс «Современные технологии обезболивания в амбулаторной практике» // Клиническая стоматология. 2006.С.75.

115. Рабинович С.А., Сохов С.Т.,-Зорян Е.В., Анисимова Е.Н., Стош В.И. Принципы анестезиологичнского обеспечения амбулаторных стоматологических вмешательств. Новые технологии в стоматологии / Сб. научных статей Республиканской научно-практической конференции. – Чебоксары, 2005. – С.54-56.

116. Рабинович С.А., Зорян Е.В. Вазоконстрикторы в составе местноанестезирующих препаратов – значение и проблемы // Клиническая стоматология. 2006.№3.С.24-26.

117. Рабинович С.А. Анализ ошибок и осложнений в стома-тологической практике /Сб. трудов стоматологов военно-мед. учреждений ФСБ России и военно-мед. подразделений территориальных органов безопасности«Современное состояние иперспективы развития стом. помощи в военно-мед. подразделениях территориальных органов безопасности». – М., 2007. 11-13 апреля. – С.49.

118. Рабинович С.А., Бабиков А.С., Московец О.Н. Влияние скорости введения мепивакаина наэффективность обезболивания и его локализацию / XIIМеждународ. конф. челюстно-лицевых хирургов и стоматологов «Но-

К СОДЕРЖАНИЮ

вые технологии в стоматологии». – СПб.,2007. 22-24.05. – С.32-33.

119. Рабинович С.А., Кузьменко Д.Ю. Применение безыгольного инъектора в работе врача-стоматолога-общейпрактики / Сб. научных трудов XIII Международн. конф. челюстно-лицевых хирургов и соматологов. – СПб.,2008.20-23 мая.

120. Рабинович С.А., Бабиков А.С., Федорин А.В. Применение автоматизированного инъектора «Анаджект» в амбулаторной стоматологической практике /Сб. трудов Международной научной конференции «Современная медицинская техника и новейшие технологии в здравоохранении». – М., 2008– С.50-51.

121. Робустова Т.Г., Стародубцев В.С. Обезболивание. В кн.: Хирургическая стоматология: Учебник/ под ред.Т.Г.Робустовой. – М.: Медицина, 1990. –С.30-92.

122. Рудько В.Ф., Каспарова Н.Н.Об оперативном лечении анкилозов височно-челюстного сустава //Стоматология. 1959.

123. Рудько В.Ф., Бизяев А.Ф., Шугайлов И.А. Борьба с болью в хирургической стоматологии /Труды 7-го Всесоюзного съезда стоматологов. –1981. – С. 100-104.

124. Рудько В.Ф., Дуринян Р.А., Бизяев А.Ф., Шугайлов И.А., Рабинович С.А., Решетняк В.К., Московец О.Н. Объективная оценка интенсивности болевых ощущений методом вызванных потенциалов // Стоматология. 1983.№3.С. 42-46.

125. Рудько В.Ф., Бизяев А.Ф., Шугайлов И.А., Бутузов В.С., Рабинович С.А. Электронное устройство. А.с. 929055, кл. А61В 5/05. // Бюл. откр. и изобр. 1982. №19. С. 9.

126. Смирнов В.Г., Персин Л.С. Клиническая анатомия скелета лица. – М.: Медицина, 2007. – С. 99-102.

127. Синельников Р.Д., Синельников Р.Я., Синельников А.Я. Атлас анатомии человека.Т. 1. – М.: Новая волна, изд-ль С.Н. Умеренков, 2008.

128. Синичкин В.В., Бажанов Н.Н., Судаков К.В. Анализ психоэмоционального напряжения больных перед стоматологической операцией в зависимости от психологических особенностей личности// Стоматология. 1989. №3. С. 28-29.

129. Стош В.И., Шугайлов И.А., Московец О.Н. и др. Особенности болевой чувствительности пациентов с сопутствующими аллергическими заболеваниями перед стоматологическими вмешательствами// Анестезиология и реаниматология. 1991. №6.С. 31-33.

130. Стош В.И. Обезболивание при стоматологических вмешательствах у больных аллергозами: Автореф. дис. ... канд. мед. наук. – М., 1991. – С. 20.

131. Стош В.И., Зорян Е.В., Рабинович С.А., Шугайлов И.А., Лукьянов М.В. Диагностика, профилактика и лечение неотложных состояний в амбулаторной стоматологической практике. Учебное пособие. ВУНМЦ. – М.,1998. – С. 72.

132. Старобинский И.М. Местное обезболивание / В кн.: Руководство по хирургической стоматологии/ под ред. А.И.Евдокимова. – М.: Медицина, 1972. – С. 41-72.

133. Сохов С.Т. Клинико-физиологическая характеристика проводникового обезболивания при операциях на нижней челюсти: Дис. ... канд. мед. наук. – М.: 1982. – 174 с.

134. Сохов С.Т. Клинико-экспериментальное обоснование повышения эффективности местного обезболивания при проведении амбулаторных стоматологических вмешательст:Дис. ... д-ра мед. наук. – М.: 1997. – 454 с.

135. Сохов С.Т., Косарева Н.В. Клиническая оценка эффективности инъекционной системы«QuickSleeper» при лечении зубов , с. 295

136. Сохов С.Т., Рабинович С.А., Метова З.З. Клиническоезначение выявления пациентов группы риска при проведении стоматологических вмешательств в сочетании с инъекционным обезболиванием/ Сборник трудов. Конференции молодых ученых, посвя-

К СОДЕРЖАНИЮ

щенной 20-летию кафедры стоматологии общей практики и анестезиологии МГМСУ. – М., 2006. – С.57-59.

137. Сохов С. Т. Эволюция инъекторов для внутрикостной анестезии в стоматологии // Дентал Тайм. 2010. Вып. 4. №1. С. 22-23.

138. Сохов С.Т., Метова З.З. Оценка местного обезболивания у стоматологических больных с сопутствующей патологией / Сборник трудов. Конференции молодых ученых, посвященной 20-летию кафедры стоматологии общей практики и анестезиологии МГМСУ. – М., 2006. – С.62-64.

139. Сохов С.Т., Рабинович С.А., Метова З.З. Повышение безопасности и эффективности местного обезболивания у стоматологических пациентов с артериальной гипертонией / Сборник трудов конференции,посвященной 45-летию ЦНИИ стоматологии. – М., 2007.

140. Сохов С.Т., Рабинович С.А., Метова З.З.,Анисимова Е.Н.,Стрелецкая Е.В. Повышение безопасностистоматологических вмешательств / Сборник трудов. XIII Международной конференции челюстно-лицевых хирургов и стоматологов «Новые технологии в стоматологии». – СПб., 2008. – С.211-212.

141. Сохов С.Т., Анисимова Е.Н., Рабинович С.А. Клиническая оценка эффективности инъекционного обезболивания в стоматологии // Журнал практической и теоретической биологии и медицины. 2006. Т. 5. №1. С.174-175.

142. Столяренко П.Ю., Федяев И.М., Кравченко В.В. Местная анестезия в стоматологии. Выбор препаратов. Осложнения. Профилактика: учебное пособие. – 2-е изд., перераб. и доп. – Самара: Офорт; СамГМУ, 2009. – 235 с.

143. Столяренко П.Ю. Проводниковое обезболивание и продленные проводниковые блокады в челюстно-лицевой хирургии : Методические рекомендации для субординаторов-стоматологов / Под ред. И.М. Федяева. – Куйбышев: КМИ им. Д.И. Ульянова, 1987. – 20 с.

144. Столяренко П.Ю. История обезболивания в стоматологии (от древности до современности): монография. – 2-е изд., перераб. и доп. – Самара: Офорт; СамГМУ, 2010. – 342 с.

145. Трезубов В.Н. Приспособительные реакции у больных на ортопедическом стоматологическом приеме(особенности состояний эмоционального напряжения, их профилактика и коррекция): Автореф. дис. ... д-ра мед. наук. – М., 1989. – 33 с.

146. Трезубов В.Н. Организованные формы купирования психоэмоционального напряжения у стоматологических больных/ Научно-технический прогресс в стоматологии. – Симферополь, 1990. –С. 126-127.

147. Трезубов В.Н. Принципы купирования эмоционального напряжения у больных на амбулаторном стоматологическом приеме // Стоматология. 1991. №3.С. 65-67.

148. Федосеева Т.Д., Рабинович С.А., Куропатова JI.A. Сравнительная оценка эффективности интралигаментарного метода обезболивания различными растворами анестетиков/ Наследие А.И. Евдокимова: Материалы конф. – М., 1993. – С. 141-142.

149. Федяев И.М., Столяренко П. Ю. Проводниковое обезболивание и продленные проводниковые блокады в челюстно-лицевой хирургии. Метод. рекоменд. для субординаторов-стоматологов. – Куйбышев: КМИ, 1987. – 20 с.

150. Федосеева Т.Д. Клинико-физиологическая оценка эффективности интралигаментарного метода обезболивания при проведении амбулаторных стоматологических вмешательств: Автореф. дис. ... канд. мед. наук. – М., 1992. – 24 с.

151. Федоровский Г. Шеренга великих медиков. / Перевод с польского Е.К. Шпак. – Варшава: Наша Ксенгарня, 1975. – 215 с

152. Шарагин Н.В. Сравнительная оценка некоторых видов обезболивания в клинике ортопедической стоматологии: Дис. ... канд.мед.наук. –

К СОДЕРЖАНИЮ

1970. –С. 4-22.

153. Шарагин Н.В., Марков Б.П. Обезболивания в клинике ортопедической стоматологии / Теория и практика стоматологии. – М., 1980. –С. 164-166.

154. Шугайлов И.А. Повышение эффективности обезболивания при хирургическом лечении стоматологических заболеваний.: Дис. ... д-ра мед. наук. – М., 1984. – 395 с.

155. Шугайлов И.А., Финадиев А.П., Проскурякова О.В. и др. Комбинированное обезболивание у беременных при амбулаторных стоматологических вмешательствах // Стоматология. 1989.Т. 68. №4.С. 25-27.

156. Шугайлов И.А., Зорян Е.В., Анисимова Е.Н. Выбор препаратов для местной анестезии в стоматологии: Методич. рекоменд. – М., 1996. – 31 с.

157. Шульгин Е.Г. Премедикация дроперидолом, дипидолором и седуксеном при стоматологических операциях, проводимых под местной анестезией в условиях стационара: Автореф. дис. ... канд. мед. наук. – М., 1984. – 22 с.

158. Шухов В.С. Боль: механизмы формирования, исследование в клинике// Невропатология и психиатрия. 1990. №1.С. 47.

159. Цыбулькин А.Г.Хирургическая анатомия образований глубокой области лица: Автореф. дис. ... канд. мед. наук. – М., 1971.

160. Якубова З.Х. Особенности премедикации в клинике неотложной стоматологической помощи в зависимости от эмоционально-психического статуса пациентов: Автореф. дис. ... канд. мед. наук. – Л., 1989. – 19 с.

161. AnrepV. // Arch. Physiol. 1880. Vol. 21. P. 38-77.

162. Ahlguist M.L., Franzen O.G. Encoding of the enbjektive of sharp dental pain// Endodont. & dent. traumatol. 1994. V. 10.№4. P.153-156.

163. Alvesalo I., Murtomaa H., Milgroom P. Et al. The dental fear survey schedule: a stydy with Finnish children// Int. F. Paed Dent. 1993. V. 3.№4. P. 193-198.

164. Anderson D.J., Hannam A.G., Matthews D. Sensory mechanisms in mammalian teeth and their supporting structures// Physiol. Rev. 1970. V. 50. P. 171-195.

165. Arwill T., Edwall L., Lilja J., Olgart L., Svensson S.E. Ultrastructure of the nerves in the dentinal pulp border zone after sensory and autonomic nerve transection in the cat// Acta odont. Scand. 1973. V.31.P.273-281.

166. Alsaad K., Lee T. C., McCartan B. An anatomical study of the cutaneous branches of the mental nerve //Int J Oral Maxillofac Surg. 2003. Jun. №32(3). P. 325-333.

167. Bremer G. Measurements of special significance in connection with anaesthesia of the inferior alveolar nerve // Oral Surg.1952. №5. P. 966-988.

168. Bennett C.R. Monheim's local anesthesia and pain control in dental practice. – 1978. – 354p.

169. Bennett C.R. Monheim's local anesthesia and pain control in dental practice. 7th ed. – Mosby, 1984. – 404p.

170. Concepcion M., Rankow H. J. Accessory branch of the mental nerve // J Endod. 2000. Oct. №26(10). P. 619-620.

171. De Shazer D. O., Coffey S. L. Is the mandibular block obsolete? // Chronicle. 1981. №44. P. 90-91.

172. ForrestJ. O.Notesonaspirationb eforeinjectionoflocal anaestheticsusingd entalcartridges //BrDentJ. 1959. №107. P. 259-262.

173. Gray's Anatomy of the Human Body: 12ep ed. reedited by Warren H. Lewis, ill. with 1247 engraving. P. 74.

174. Gow-Gates G.A.E. Mandibular conduction anesthesia: a new technique using extraoral landmarks // Oral surg. 1973.V.36.№3.P.321-328.

175. Gow-Gates G. A. E. Mandibular conduction anaesthesia; a newtec hniqueusingextraorallandmarks // OralSurgOralMed OralPathol. 1973. №36. P. 321-330.

176. Galbreath I. C., Eklund M. K. Tracing the course of the mandibular block injection // Oral Surg.1970. October.

К СОДЕРЖАНИЮ

№30 (4). P. 571-582.

177. GrigoleitH.-G. Глобальныйобзорклиническогоопытаиспользованияультракаина. Докладнамеждународномсимпозиуме «Новыетехнологии местного обезболивания в стоматологии». – М., 10 сентября 1996 г.

178. GreensteinG., TarnowD. Thementalforamenandnerve: clinicala ndanatomicalfactorsrelatedtodentalim plantplacement: aliterature review //J Periodontol. 2006. Dec. №77 (12). P. 1933-1943.

179. Harvey W. The mandibular foramen and its position in relating to anesthesia of the inferior alveolar nerve // Glasgow Dent. J. 1970. V.I. №3. P. 22-27.

180. Hersh E.V., Hermann D.G., Lamp C.J. et al. Assessing the duration of mandibular soft tissue anesthesia // J. Amer. Dent. Ass. 1995. V. 126. №11.P. 1531-1536.

181. Jastak J.T., Yagiela J.A., Donandson D. Local anesthesia of the oral cavity. – Philadelphia: W.B.Sauders Company, 1995. – P. 253-258.

182. Characteristics of accessory mental foramina //J Endod. 2008 Dec. №34(12). P. 1441-1445. Epub 2008 Oct 11.

183. Jones C.M., Heidmann F., Gerrish A.C. Children's ratings of dental injection and treatment pain and the influence of time taken to administer the injection. //Inf. J. pediatr. Dent. 1995. V. 5. №2. P.81-85.

184. Hu K. S., Yun H. S., Hur M. S., Kwon H. J., Abe S., Kim H. J. Branching patterns and intraosseous course of the mental nerve //J Oral Maxillofac Surg. 2007. Nov. №65(11). P. 2288-2294.

185. Jacobs R., Mraiwa N., vanSteenberghe D., Gijbels F., Quirynen M. Appearance, location, course, and morphology of the mandibular incisive canal: an assessment on spiral CT scan //Dentomaxillofac Radiol. 2002. Sep. №31(5). P. 322-327.

186. JorgensonN.P.,HaydenJ.Jr.Sedat ionlocalandgeneralanesthesiaindentistry. Ed. 2. – London: HenryPublishers, 1972.

187. Kornmann F., Haessler D. Предупреждение повреждений нижней челюсти в результате избыточного заполнения корневого канала пломбировочным материалом // Квинтэссенция.2002. №5. P. 6.

188. Kraver M.P. Onpharma Onset: Possible Tissue Necrosis, 2011 (http://www.capedental.com/2011/onpharma-onset-possible-tissue-necrosis/)

189. LevyT.P.AnassessmentoftheGow-Gatesmandibularblockforthirdmolarsurgery // JADA. 1981. №103. P. 37-39.

190. MalamedS.F. Handbook of local anesthesia. P. 2. 4th ed. – St.Louis: CV Mosby, 1997.

191. Malamed S. F. Mandibular anesthesia //J.A.D.A. 1981. Vol. 103. №5.P.690-693.

192. Malamed S.F. The Gow-Gates mandibular block: evaluation after 4275 cases // Oral surg. 1981.V.51. №5. P.463-467.

193. MalamedS. F. Нетрадиционные методы местного обезболивания в стоматологии и анализ наиболее частых осложнений. Доклад на международном симпозиуме «Новые технологии местного обезболивания в стоматологии».– М., 10 сентября 1996 г.

194. MooreP.A. Preventinglocalanesth esiatoxicity //J. Amer. Dent. Ass. 1992. V. 123. №9.P. 60-64.

195. MardingerO., ChaushuG., Arensburg B., Taicher S., Kaffe I. Anatomic and radiologic course of the mandibular incisive canal //Surg Radiol Anat. 2000. №22(3-4). P. 157-161.

196. Moral. Ueber die lage des anasthesledepots. – Ergebnisse der gesamten Zahnheikunde, 1914.

197. Naitoh M., Hiraiwa Y., Aimiya H., Gotoh K., Ariji E. Accessory mental foramen assessment using cone-beam computed tomography // Oral Surg Oral Med Oral Pathol Oral Radiol Endod. 2009. Feb. №107 (2). P. 289-294. Epub 2008 Dec 13.

198. Uchida Y., Yamashita Y., Goto M.Hanihara T. Measurement of anterior loop length for the mandibular canal and diameter of the mandibular incisive canal

К СОДЕРЖАНИЮ

to avoid nerve damage when installing endosseous implants in the interforaminal region //J Oral Maxillofac Surg. 2007. Sep. №65(9). P. 1772-1779.

199. Prof S. Rabinovich, Dr. Y. Vasiliev, Prof A. Tsybulkin, Dr. A. Kuzin, Prof L Kolesnikov, Prof E. Zoryan Clinical anatomical explanation of submental block anesthesia usage / Handbook and program of XII International Dental Congress on modern pain control, 14-17 October 2009. Australia.P. 34.

200. RahnR. Эффективность и безопасность артикаина-местного анестетика с выдающимися свойствами /Доклад на международном симпозиуме «Новые технологии местного обезболиванияв стоматологии». – М., 10 сентября 1996.

201. V.RobertsonAcharacterisation-ofthecardiovascularefectsoflevonordefrin. MastersThesis .BaylorUniversity, 1983

202. Robertson V.J., Taylor S.E., Gage T.W.Quantitative and qualitative pressor effects of levonordefrin// J. Cardiovasc Pharmacol.1984. №6. P. 929-935.

203. Rood J. P. The analgesia and innervating of mandibular teeth // Brit Dent J.1976. April. P. 237-239.

204. Sicher. Die Mandibularanasthesie. – Deutsche Zahnheikunde in Vortagen, 1913.

205. Sicher H. Oral surgery, 4th ed. – St. Louis: C.V. Mosby, 1965. – P. 480-481.

206. SicherH.Oralanatomy,4thed. – St.Louis:C.V.Mosby, 1965. – P. 476-483.

207. Wall P.D., Sweet W.H.Temporary abolition of pain in man // Science. 1967. Vol. 155. Jan. 6. №758. P. 108-109.

208. Weese H., Scharoff W.Evipan. ein neuartiges Einslaffmittel // Deutsch. Med. Wochen. 1932. Bd. 52. S. 1205-1207.

209. Wells H.History of applicanion of Nitrous oxyde gas, Ether and other vapours to Surgical operations. – Hartford U.S., 1847.

210. West R.Intravenous curarine in the treatment of tetanus // Lancet. 1936. Vol. 1. P. 12.

211. Whizar-Lugo V., Carrada-Perez S., Martinez-Andrade M.// Rev. Mex. Anesthesiol. 1998. Vol. 21. P. 151-158.

212. Winther J.E., Nathalang B.Effectivity of new local analgesic Hoe 40045 // Scand. J. Dent. Res. 1972. Vol. 80. №4. P. 272-278.

213. Worner H., Mayer R.Klinische Erfahrungen mit Ultracain® // Dtsch. Zahnarztl. Z. 1976. Bd. 31. №8. S. 657-660.

214. Wustrow.Retromandibulare mandibularanasthesie // Dtsch. Zahnheilk. Woche. 1937. H. 3.

215. Zaric D., Nydahl P.A., Philipson L. et al. The effect of continuous lumbar epiducar infusion of ropivacaine (0,1%, 0,2% and 0,3%) and 0,25% bupivacaine on sensory and motor block in volunteers: a double-blind study // Reg. Anesth. 1996. Vol. 21. №1. P. 14-25.

216. Watson J. E., Gow-Gates G. A. E. A clinical evaluation of the Gow-Gates mandibular block technique // New Zealand Dent J.1976. №72. P. 220.

217. WildsmithJ.A.W., Tucker G.T., Cooper S. et al.Plasma concentrations of localanaesthetics after interscalene-brachial plexus block // Br. J. Anaesth. 1977.№49.P. 461.

218. Wilkinson G. R., Lund P.CBupivacaine levels in plasma and cerebral spinal fluid following peridural administration // Anesthesiology.1970.№33. P. 482-486.

219. Werner Mayer R. Klinische erfahrungen mit ultracain// Dusch. Zahnarzt. 1976. Z. 31.S. 657-660.

220. Yagiela J.A. Local anesthetics // Anesth. Prog. 1991.№38. P. 128-141.

221. Yagiela J.A., Duffin S.R., Hunt L.M. Druginteractions andvasoconstrictors used in localanesthetic solutions// Oral Surg. 1985.№59. P. 565-571.

К СОДЕРЖАНИЮ

Соломон Абрамович Рабинович – *доктор медицинских наук, профессор, заслуженный врач РФ, заведующий кафедрой обезболивания в стоматологии МГМСУ им. А.И. Евдокимова, постпрезидент EFAAD (Европейской федерации по развитию обезболивания в стоматологии).*

Юрий Леонидович Васильев – *кандидат медицинских наук, доцент кафедры пропедевтики стоматологических заболеваний Первого МГМУ им. И.М. Сеченова, член EFAAD и IFDAS (Международной федерации анестезиологических стоматологических обществ).*

Книга посвящена вопросам местного обезболивания в стоматологии.

Издание содержит в себе интересные исторические факты, показано развитие и совершенствование инъекционных систем от примитивных трубок до цифровых аппаратов. Впервые в русскоязычной профессиональной литературе публикуются редкие авторские фотографии способов проводниковых анестезий.

Показана важность индивидуального подхода в вопросах выбора местного анестетика и целевого пункта инъекции, а также рассмотрены основные местные и общие осложнения местного обезболивания. Приведены схемы оказания неотложной помощи и прописаны дозировки лекарственных препаратов, необходимых для экстренного вмешательства.